



**PEMBE®**

İLAC GIDA KİMYA ARGE MÜHENDİSLİK  
İTHALAT İHRACAT SAN. VE TİC. LTD. ŞTİ.



**VENİG**

İLAC GIDA KİMYA  
ARGE MÜHENDİSLİK İTH. İHR. SAN. VE TİC. LTD. ŞTİ.

# SAĞLIK - KANSER ÇALIŞMALARI

## TEK SAĞLIK ALANI

(İnsan Hayvan Bitki ve Çevre)



### KANSER Destek Kürü (Sıvı)

NİSA-ZCK13 adı verilen ve  
4 adet 250 ml şişeden oluşan  
bu kür ile alanda gönüllüler  
üzerinde yapılan çalışmalarda  
büyük başarı sağlanmıştır.

Tel: 0 312 223 00 08

[www.shop.pembelimited.com.tr](http://www.shop.pembelimited.com.tr)

**NOT:** 4 ADET 250 ML. ŞİŞEDEN OLUŞAN BU KÜRÜN BÜTÜN KANSERDE ETKİLİ  
OLDUĞU GÖRÜLMÜŞTÜR. LÖSEMİ İLE İLGİLİ ARGE İSE SON AŞAMADADIR.

# ÖZET

- ❧ Dünyanın artık yeni ve **kirli bir savaş** dönemine girdiği görülmüş bu nedenlerden dolayı Etkin mikroorganizmalar, Nano teknoloji ve **Organik Fonksiyonel Gıdalar** ile ilgili çalışmalara 1997 yılından itibaren başlanmıştır.
- ❧ Bu kapsamda özellikle ülke güvenliğimiz olmak üzere bütün insanlar ve yararlı canlıların yaşamlarını tehdit eden başta Kimyasal, Biyolojik, Radyolojik ve Nükleer (KBRN) tehlikelere karşı **MAVİAY DERNEĞİ** Ankara'da kurulmuş olup bir başka amacı maddi durumu yerinde olmayan kanser vb. gibi ölüm oranı yüksek hastalara **tedavi ve ürün desteği sağlamaktır.**
- ❧ Üyelik talepleri açıktır, ancak herkes üye olamaz. Halen ülke çapında üyelik talebi alınıp uygunluğu tarafımızca titizlikle değerlendirilenlerden sonucu olumlu olanlar üye olabilmektedir. Derneğimize **gönüllü üyelikte** fazla detay ve bir kısıtlama yoktur.
- ❧ **ÖNEMLİ AÇIKLAMA:** Kimyasal ve biyolojik saldırıların tamamına karşı elimizde her türlü ürün ve üretim temel kapasitesi mevcut olup, Radyolojik ve Nükleer tehlikelere karşı bulunan ve geliştirilen ürünler nihai ARGE aşamasındadır.

## İÇİŞLERİ BAKANLIĞINA

06-152-120 kütük 08.06.2023 tarihiyle kayıtlıdır.

## MAVIAY DERNEĞİMİZE BAĞIŞLARINIZ

için T.C. Ziraat Bankası İBAN numaraları

TRY TR68 0001 0007 6597 7386 6950 01

USD TR41 0001 0007 6597 7386 6950 02

EUR TR14 0001 0007 6597 7386 6950 03

**Dikkat!** Açıklamaya sadece **BAĞIŞ** yazılacaktır

Ankara Kızılbey Vergi Dairesi ve Vergi No: 6131975428

# SAVUNMA SANAYİ BAŞKANLIĞI (KBRN DAVETİ)



TÜRKİYE CUMHURİYETİ  
CUMHURBAŞKANLIĞI  
SAVUNMA SANAYİİ  
BAŞKANLIĞI

**KBRN OTAĞ LANSMANI'na**  
katılımınızdan  
memnuniyet duyarız.



**17 KASIM 2022 / 10:00**

Savunma Sanayii Başkanlığı  
Nuri Demirağ Konferans Salonu

LCV: 15 Kasım 2022  
kbrnotag@ssb.gov.tr

Kayıt :  
09:30

# SAVUNMA SANAYİ BAŞKANLIĞI (DAVETE İŞTİRAK)



**Ziya Can KOÇAK**

Maviay Derneği / Pembe İlaç



# Anıtkabir Resmi Tören



# Anıtkabir Resmi Tören



BA



# SAĞLIK



- Özellikle **SAĞLIK** konusunda **Tek Sağlık** (İnsan, Hayvan, Bitki, Çevre sağlığı) kavramında derinlemesine çalışmalara başlanılmıştır. Covid19, Kanser, MS, SMA vb. gibi hastalıklar dahil 31 değişik grup hastalık üzerinde yoğunlaşmıştır.
- 2019 yılı sonundan itibaren bütün dünyayı sarıp kavuran Covid19 yani Sars-Cov2 salgınında Faz1 hızlı geçiş Faz3 klinik araştırma seviyesinde dünya çapında ilk ve tek 3 adet Covid19 ilaç adayları sadece tarafımızca bulunmuştur.
- Bu kapsamda TÜBİTAK MAM tarafından ücreti bizden olmak üzere ürünlerimizin sitotoksisite ve antivirüs aktivite testleri yapılmıştır. **Sitotoksisite testlerinden başarıyla geçilmiştir.**

# SAĞLIK



“SARS-COV-2 virüsüne karşı NİSAG-119 (Galaksi), NİSAU-118 ve NİSA-118119 örneğinin RTCA cihazı ile Antiviral etkinliğinin incelenmesi” olup, inceleme sonucu “.... gerçek zamanlı hücre analizatörü (anti-viral etkinlik) çalışması sonucunda numunenin 1/4 dilüsyonunun COVID 19 (Sars – Cov-2) virüsünün VERO E6 hücreleri üzerinde enfeksiyon etkisini (Nisag-119) 31 saat, (Nisau-118) 38 saat ve (Nisa-118119) 42 saat geciktirdiği (4 log10 azalma) görülmektedir.....” antivirüs aktivite test sonuçları TÜBİTAK MAM tarafından 18.02.2021 tarihinde elde edilmiştir.

# SAĞLIK



- ❧ TÜBİTAK MAM sitotoksisite ve antivirüs aktivite testlerinden başarıyla geçen üç adet ilaç adayımız NİSAU-118, NİSAG-119 ve NİSA – 118119 olarak adlandırılmıştır.
- ❧ T.C. Gazi Üniversitesi Eczacılık Fakültesi Literatür taramasından başarıyla geçmiştir.
- ❧ TÜBİTAK MAM tavsiyesi üzerine T.C. Orman Bakanlığı Ankara İl Tarım Müdürlüğünden NİSAG-119 Galaksi Markasıyla takviye edici gıda ruhsatı alınmıştır.

# SAĞLIK

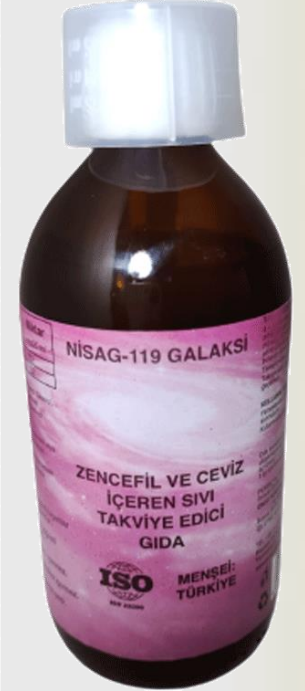
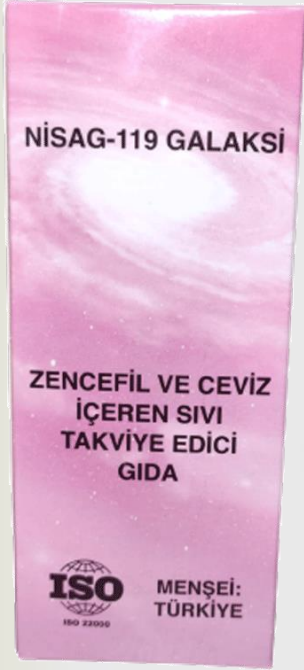
- ❧ Buraya kadar bahis olunan NİSA serisi bütün ürünlerimizin ortak noktaları;
- ❧ Antimikrobiyal, Antivirütik, Antibakteriyel, Antifungal, Antinosiseptif, Antioksidan, Anti-inflammatory, Antidiyabetik, Antikanser, Antimutajen, Antikarsinojen, Anthelmintic (Antiparaziter), Antidepressant, Amtitirozinas, Antisiroz- Antihepatit, Hepatoprotektif Aktivite (Karaciğer), Hypotriglyceridemic Aktivite, Vücut ruhsal bedensel (Sindirim, boşaltım, kas, beyin-omirilik-sinir, iskelet, kalp-damar, cilt vb.) sistemleri üzerinde tam etkili olup ayrıca bir vitamin kaynağı ve bir sporcu içeceği olmasıdır.
- ❧ SON DERECE GENİŞ ETKİLİDİR. BEYİN BARIYERİNİ GEÇER.

# SAĞLIK

## HALEN ÇALIŞILAN HASTALIKLAR

- 1 Bütün solunum yolu hastalıkları. Covit19 ve bütün mutasyonları + Grip + Üst Solunum/sinüzit + Alerji + Astım + KOAH + Verem + Pseudomonas aeruginosa enfeksiyonları + Zatürre (Pnömoni) + Bronşit + Boğmaca + Kuş gribi (+ Psittakoz + Şarbon vb. gibi hayvanlarda görülen ve insanlara da özellikle solunum yoluyla geçen bütün enfeksiyonlar. İnsan ve Kuduz dâhil Hayvan sağlığı)
- 2 Damar Tıkanıklığı, Kalp-Damar sağlığı
- 3 Buruselloz
- 4 Çiçek Hastalığı (variola virüsü immunoglobulin) Suçiçeği/Maymun Çiçeği dahil.
- 5 Difteri (Kuş palazı)
- 6 Kırım Kongo
- 7 SMA + MS + ALS + Sistemik Skleroz - Skleroderma ve Skleroz (Bütün çeşitleri)
- 8 Hepatit (Hepsi)
- 9 Kızamık
- 10 Kolera + Tifo + Dizanteri Amipli veya Basilli
- 11 Nefrit + Böbrek ve Safra kesesi taşları.
- 12 Menenjit
- 13 Sıtma
- 14 Fibromiyoloji
- 15 Tetanos
- 16 Tularemi
- 17 Cilt ve Saç
- 18 Uyku Hastalığı (Tripanozomiyazı) + Alkol/Uyuşturucuya karşı + Alzheimer/ Parkinson
- 19 Lyme hastalığı
- 20 Frengi - HIV (AIDS)
- 21 Tifüs
- 22 Sifiliz
- 23 İnflamatuar bağırsak hastalıkları (İBH) Crohn hastalığı (CH) ve ülseratif kolitten (ÜK) Ülser + Gastrit
- 24 Klamidya enfeksiyonu
- 25 Mikoplazma enfeksiyonu
- 26 Şeker (diyabet) + Hipertansiyon dengeleme
- 27 Donovanoz - Granüloma İnguinala
- 28 Beyin + Sinir Sistemi + Ruhsal Hastalıklar
- 29 Siğiller + Şankroid + Yumuşak Çıban ve deri hastalıkları (Özellikle HPV) + Herpes - Uçuk
- 30 Trikomonas Vaginalis Enfeksiyon (Molluskum Contaigosum dahil) Gonore-Belsoğukluğu (klamidya)
- 31 **Kanser (Başta meme kanseri olmak üzere bütün vücuda yayılmış 4. Evre kanserde dahil sahada gönüllüler üzerinde yapılan çalışmalarda olumlu sonuçlar alınmaktadır.)**



# SAĞLIK



- ☞ Bu gelişmeler üzerine **Kanser** alanına yoğunlaşmış ve ortaya organik bitkisel etken maddeli 4 adet 250 ml şişeden oluşan sıvı formda 2 adedi NİSAG-119 ve 2 adedi de NİSAU-118 olan ve 1 Kür olarak nitelendirilen NİSA-ZCK13 adı verilen yeni bir ürün **kansere karşı** ortaya çıkarılmıştır.
- ☞ Dünyada 200 çeşit kanser hastalığını oluşturan 6 grup kanser hücresi serisi 2022 yılında elde edilmiştir. Eksik bütçe sağlandığında bir Üniversitemizin uluslararası akredite laboratuvarında 6 grup kanser hastalığı üzerinde nihai akredite testler tamamlanabilecektir.

# SAĞLIK



- ☞ Eş zamanlı olarak alanda gönüllü KANSER hastaları üzerinde son derece başarılı çalışmalar yapılmıştır.
- ☞ Bunun yanı sıra MS, SMA, KOAH ve henüz ilacı veya bir tedavisi bulunmayan diğer hastalıklar alanında hem ARGE hem de ÜRGE çalışmaları yürütülmektedir.
- ☞ Halen alanda gönüllüler üzerinde yapılan çalışmalar sonucu **8 gün gibi kısa bir sürede** son derece başarılı sonuçlar alınmıştır. Bunlardan bazıları;

# KANSER-1

HASTA : Arzu (Sağ meme CA - 5,5 cm X 6 cm)

TEDAVİ: Nisaterapi

SÜRE: 8 Gün

SONUÇ: Başarılı



T.C. SAĞLIK BAKANLIĞI  
ANTALYA İL SAĞLIK MÜDÜRLÜĞÜ  
Sağlık Bilimleri Üniversitesi Antalya Eğitim ve Araştırma Hastanesi  
Mamografi (Tek meme) SONUÇ RAPORU  
Rapor Numarası 205125.2.1610980.5362631

Hastanın Adı Soyadı:	ARZU	Rapor Numarası:	205125.3300.5362631
Cinsiyet:	KADIN	Protokol Numarası:	34393408 / 2007017444
Doğum Tarihi:	06.02.1975	Tetkik İstem Zamanı:	10.11.2021 14:34.00
Doğum Yeri:	ERURH	Çekim Tarihi:	15.12.2021 14:57.00
Baba Adı:	MUSRET	Rapor Onay Tarihi:	19.12.2021 08:24.00
LOINC Kodu:	5362631	Tetkik İsteyen Servis:	Genel Cerrahi 6 (M)
Erişim Numarası:		Tetkiki İsteyen Hekim:	NEDİM AKGÜL

**Klinik Bilgi**  
Klinik Bilgi: sağ memede kitle [BÖLGE SAĞ]  
Tanı Bilgisi: N64.4 / Mastodini  
İstem Nedeni: Normal

**Yöntem**  
Yöntem Adı: 801.590 Mamografi (Tek meme) Verilen Madde Bilgisi:  
Cihaz Adı: Mamografi (0.S) Madde Miktar Bilgisi:  
Alınan Doz Bilgisi: Madde Veriliş Yolu:  
Tetkik Yeri: Kurumda

**Bulgular**  
BİLATERAL MAMOGRAFİ RAPORU  
KLİNİK: Sağ meme ÜDK da ele gelen sertlik.  
ÇEKİM TEKNİĞİ:  
Her iki memenin kraniokaudal (cc) ve mediolateral ölükl (mlo) pozisyonlarda alınan graflerinden:  
KARSILAŞTIRMA BİLGİSİ:  
Hastanın eski mamografi filmleri elde olmadıgından karşılaştırma yapılamamıştır.  
BULGULAR:  
Her iki memede ileri deredece dens patern izlenmemektedir (tp id).  
Mamografi sensitivitesi fokal lezyon ayırımı için düşüktür.  
Sağ meme ÜDK da meme başının hemen komşuluğundan başlayıp periferine ve derine doğru uzanan pleomorfik segmenter dağılım gösteren mikrokalsifikasyonlar mevcuttur (eş zamanlı US de heterojen hipoeoik pa/pazyonda sert sınırları beliriz lezyona karşılık gelişmiş görüldü. BIRADS-4c: histopatolojik tanı önerilir).  
Ayrıca sağ memede meme başının arkasında orta-dış kadranda da daha siliik çok sayıda punkat mikrokalsifikasyonlar izlenmektedir.  
Sağ meme ÜDK da mikrokalsifikasyonlar düzeyinde cilt altı dokuda simetrijine oranla minimal kalındı.  
Sol memede dağınık bir-iki adet benign punkat-yuvarlak kalsifikasyonlar vardır.  
Her iki aksillada bazılan grafyeye kısmen dahil olmuş santali yağlı lenf nodları izlenmektedir.  
SONUÇ - ÖNERİLER:  
Bİ-RADS kategori 4c bulgular.

T.C. SAĞLIK BAKANLIĞI  
ANTALYA İL SAĞLIK MÜDÜRLÜĞÜ  
Sağlık Bilimleri Üniversitesi Antalya Eğitim ve Araştırma Hastanesi  
Meme US (Bilateral) SONUÇ RAPORU  
Rapor Numarası 205125.2.1610980.5362632

Hastanın Adı Soyadı:	ARZU	Rapor Numarası:	205125.3300.5362632
Cinsiyet:	KADIN	Protokol Numarası:	34393408 / 2007017444
Doğum Tarihi:	06.02.1975	Tetkik İstem Zamanı:	10.11.2021 14:34.00
Doğum Yeri:	ERURH	Çekim Tarihi:	15.12.2021 13:52.00
Baba Adı:	MUSRET	Rapor Onay Tarihi:	15.12.2021 13:54.00
LOINC Kodu:	5362825	Tetkik İsteyen Servis:	Genel Cerrahi 6 (M)
Erişim Numarası:	5362825	Tetkiki İsteyen Hekim:	NEDİM AKGÜL

**Klinik Bilgi**  
Klinik Bilgi: sağ memede kitle [BÖLGE SAĞ]  
Tanı Bilgisi: N64.4 / Mastodini  
İstem Nedeni: Normal

**Yöntem**  
Yöntem Adı: 803.430 Meme US (Bilateral) Verilen Madde Bilgisi:  
Cihaz Adı: Ultrason - 4 (G.Radyoloji) (0.S) Madde Miktar Bilgisi:  
Alınan Doz Bilgisi: Madde Veriliş Yolu:  
Tetkik Yeri: Kurumda

**Bulgular**  
US SONUÇ: Kategori 4C bulgular: YORUM ÖNERİ: Sağ memedeki ÜDK'da tanımlanan alandan tru-cut bx önerilir.  
BİLATERAL MEME US RAPORU  
Sağ meme ÜDK'da mamografide izlenen mikrokalsifikasyon alanına uygun ve hastanın sertlik tariflediği alanda saat 10-11'de hemen meme başı komşuluğundan başlayıp meme periferinde ~5-6 cm uzunluğundaki bir alanda meme başı kalsifikasyonları içeren RDU'da vasküler sınırların heterojen hipoeoik palpasyonda sert fibroglanuler doku izlenmektedir (BIRADS 4c).  
Sağ aksillada büyüğü seviye 1 Nizasında 18x7 mm boyutlu korteks kalınlığı max 2.7 mm ölçülen lenf nodu ayrıca reaktif görünümünü lenf nodları izlenmektedir.  
Bilateral subareolar bölgede minimal duktal ektazi izlendi.  
Sol memede solid ya da kistik yapıda yer kaplayan lezyon ayırdedilmiştir.  
Sol aksiller alanlarda reaktif görünümde birkaç adet lenf nodu izlendi.  
US SONUÇ: Kategori 4C bulgular.  
YORUM ÖNERİ: - Sağ memedeki ÜDK'da tanımlanan alandan tru-cut bx önerilir.

UZEL OLIMPOS HASTANESİ  
Radyoloji Sonuç Raporu  
Rapor Numarası: 535034 10 20211110 YIL:2020

Adı ve Soyadı:	ARZU	Protokol No:	2412489
Cinsiyeti/Yaş:	K	Çekim Tarihi:	07.04.2022 11:06:23
Doğum Tarihi:	06.02.1975	Rapor Onay:	07.04.2022 11:28:59
Loinc Kodu:	24601-7	Tetkik İsteyen:	Diş Doktor
Erişim No:	A21670149	İstem Dr:	Diş Doktor

**Tanı Bilgisi**  
İstem Nedeni: Tanı Amaçlı  
Tetkik Adı: Meme US (Bilateral) Madde Miktar Bilgisi:  
Cihaz Adı: PHILIPS HD11 XE Verilen Madde Bilgisi:  
Alınan Doz: Madde Veriliş Yolu:  
Çekim Tekniği:

**Bilateral Meme Ultrasonografisi**  
Her iki meme parankim ekojenitesi normaldir.  
Sağ meme üst dış kadranda yaklaşık 3 cm çaplı alanda mikrokalsifikasyon ekolan seçilmektedir. Bölgede belirgin sınır veren yer kaplayan oluşum net olarak ayırt edilmemiştir. MRG ile kontrolü önerilir.  
Cilt ve ciltaltı yağ dokusu olağan görünümündedir.  
Her iki aksillada patolojik boyutlara ulaşmış lenf bezleri ayırt edilmemiştir.



Hastanın Adı Soyadı:	ARZU	Rapor Numarası:	205125.3300.5362631
Cinsiyet:	KADIN	Protokol Numarası:	34393408 / 2007017444
Doğum Tarihi:	08.02.1975	Tetkik İsteme Zamanı:	10.11.2021 14:34:00
Doğum Yeri:	ERLİH	Çekim Tarihi:	15.12.2021 14:57:00
Baba Adı:	MUSSET	Rapor Onay Tarihi:	19.12.2021 08:24:00
LORNC Kodu:	S362631	Tetkik İsteyen Servis:	Genel Cerrahi 6 (M)
Erişim Numarası:		Tetkik İsteyen Hekim:	NEDİM AKDÖL

**Klinik Bilgi**  
Klinik Bilgi: sağ memede kitle (BÖLGE SAĞ)  
Tanı Bilgi: M64.4 / Mastodin  
İsteme Nedeni: Normal

**Yöntem**  
Tetkik Adı: 801\_590 Mammografi (Tek meme)  
Çihaz Adı: Mammografi (0.5)  
Alınan Doz Bilgi: Kurumda  
Tetkik Yeri: Kurumda

**Bulgular**

**BİLATERAL MAMMOGRAFI RAPORU**

**KLİNİK:** Sağ meme ÜDK da ele gelen sertlik.  
**ÇEKİM TEKNİĞİ:** Her iki memenin kraniokaudal ( cc ) ve mediolateral oluk ( mlö ) pozisyonlarda alınan grafilerinde

**KARSİNASİTİRİMA BİLGİSİ:**  
Hastanın eski mamografi filmleri elde olmadıyından karşılaştırma yapılamamıştır.

**BULGULAR:**  
Her iki memede ileri derecede dens patern izlenmektedir (tip d).  
Mammografi sensitivitesi fokal lezyon ayırma için düşüktür.  
Sağ meme ÜDK da meme başının hemen komşuluğundan başlayıp periferi ve derine doğru uzanan pleomorfik segmenter dağılım gösteren mikrokalsifikasyonlar mevcuttur (eş zamanlı US de heterojen hiperekoik pa-paryonda vert ünifan beliriz lezyona karşılık geldiği görüldü). BIRADS-4c histopatolojik tanı önerilir.  
Ayrıca sağ memede meme başının arkasında orta-dış kadranda da daha siliik çok sayıda punktat mikrokalsifikasyonlar izlenmektedir.

Sağ meme ÜDK da mikrokalsifikasyonlar düzeyinde cilt altı dokuda simetrigine oranla minimal kalınde.  
Sol memede dağınık bir-iki adet benign punktat- yuvarlak kalsifikasyonlar vardır.  
Her iki aksillada bazılar grafiye kısmen dahil olmuş santrali yağlı lenf nodları izlenmektedir.

**SONUÇ - ÖNERİLER:**  
BI-RADS kategori 4c bulgular.



Adı ve Soyadı	AZU	Protokol No	2412459
Cinsiyeti/Yaş	K	Çekim Tarihi	07.04.2022 11:06:23
Doğum Tarihi	06.02.1975	Rapor Onay	07.04.2022 11:29:59
Lojinc Kodu	24001-7	Tetkik İsteyen	Diş Doktor
Erişim No	A21670149	İstem Dr	Diş Doktor
Tanı Bilgisi			
İstem Nedeni	Tanı Amaçlı		
Tebkikin Adı	Meme US (Bilateral)	Madde Miktar Bilgisi	
Cihaz Adı	PHILIPS HD11 XE	Verilen Madde Bilgisi	
Alınan Doz		Madde Veriliş Yolu	
Çekim Tekniği			

#### Bilateral Meme Ultrasonografisi

Her iki meme parankim ekojenitesi normaldir.

Sağ meme üst dış kadranda yaklaşık 3 cm çaplı alanda mikrokalsifikasyon ekolanı seçilmiştir. Bölgede belirgin sınır veren yer kaplayan oluşum net olarak ayırt edilmemiştir. MRG ile kontrolü önerilir.

Cilt ve ciltaltı yağ dokusu olağan görünümündedir.

Her iki aksilla da patolojik boyutlara ulaşmış lenf bezleri ayırt edilmemiştir.

# KANSER-2

HASTA : Yılmaz (Metastaz CA - 5,5 cm X 6 cm)

TEDAVİ: Nisaterapi SÜRE: 8 Gün SONUÇ: Başarılı



Y.C. SAĞLIK BAKANLIĞI  
HIVARBAKIR İL SAĞLIK MÜDÜRLÜĞÜ  
S.B.E. GAZI YAŞAR AĞILIM VE ARAŞTIRMA HASTANESİ

Nükleer Tıp Pet Ct Özel

Hastanın Adı Soyadı	YILMAZ	Protokol Numarası	538228
Cinsiyet	Erkek	Çekim (Çekim Zamanı)	25/08/2022 11:04:30
Doğum Tarihi	02/09/1978	Rapor Üzüm Tarihi	29/08/2022 14:04:50
LOINC Kodu	39678-8	Teknik İnce Zamanı	29/08/2022 10:45:00
Engel Numarası	572019210	Teknik İnceletici Doktor	Uzm.Dr. BİLNA POLATÖĞÜLLÜ ERDEM

Tümör FDG PET çalışması

ENDİKASYON: Akciğerde Kitle (Metabolik karakterizasyon amacıyla PET-BT çalışması yapıldı).

Özellik	Alan	10 Fovodensitasyon	Tarama ma boyutu	30
Radasyon doz	4 mCi	Enjeksiyon hızı	2 dk	
Doz	11.45	Matte kalınlığı	3 mm	
Dozlaşım Zamanı	12.45	İzlenime Yönelim	PET sadece BT tp	
Tarama Başlangıç Zamanı	13.00	BT Parametresi	50 mH, 110 kV	
Tarama Süresi	2	Transaksiyon Sayısı		
Yatak Pozisyon Sayısı		Discovery GE	4 mg 30 cm	
Tarayıcı		Transaksiyon Sayısı		

On saatlik açılış tekniği, E 1 ve E 2 FDG intravenöz olarak enjekte edildi. Bir saatlik istirahat süresi sonunda kafa tabanından yukarı-ald kesimine kadar olan tüm vücut görüntülenmiştir. Transaksiyon hızı normal ve sağlıklı parametreler tablo kısmında parametrelerinde belirtilmiştir.

**BULGULAR:**  
Sol maksiller sinüste izlenen havaalanına azlığı alanında artmış FDG tutulumları izlenmiştir (SUVmax:3,9) (Sinüzit?).  
Her iki akciğerde amfizematoz değişiklikler izlendi.  
Sağ akciğer alt lob superior segmentte medial bazal segmentte uzanım gösteren, sağ hilere alanda ve mediastende subkarnal alanda izlenen konglomere lenf nodları ile anatomik ve metabolik devamlılık gösteren, yaklaşık 61x32x78 mm boyutunda oluşan, düzensiz sınırlı, kitle lezyonu ve lenf nodu kompleksinde artmış FDG tutulumları izlenmiştir (SUVmax:12,1).  
Sağ akciğer orta lobda ve alt lobda buzlu cam dansitelerinin eşlik ettiği bronkovasküler kalınlaşma alanlarında hafif artmış FDG tutulumları izlenmiştir (SUVmax:2,2) (enfektif süreçler/fizyolojik yayılım?).  
Sağ akciğer orta lob medial segmentte ve alt lob anterobazal segmentte izlenen nodüler konsolidasyon alanlarında hafif düzeyli artmış FDG tutulumları izlenmiştir (SUVmax:2,8) (enfektif süreçler?).  
Sağ sünrenal glandda izlenen yaklaşık 29x21 mm boyutlu nodüler lezyonda artmış FDG tutulumları izlenmiştir (SUVmax:9,4).  
İnceleme alanına giren diğer vücut alanlarında patolojik-hipermetabolik odak izlenmedi.

**SONUÇ:**  
\* Sağ akciğer santral alanda malignite düzeyinde hipermetabolik kitle lezyonu ve lenf nodu invazyonları (histopatolojik korelasyon önerilir), sağ akciğerde hafif hipermetabolik birkaç adet nodül ve sağ sünrenal gladda hipermetabolik nodüler lezyon (metastaz?) ile uyumlu bulguların izlendiği F 18 FDG tüm vücut PET-BT çalışması.

\*SUVmax (Standart Uptake Value) Lezyonda ki FDG uptake'inin yoğunluğunu gösteren semikantitatif bir parametredir.

Uzman Onay  
Adı Soyadı  
Uzm.Dr. Yılmaz GÜZEL

Kurum Adresi : Elazığ Yolu 10. Km. Uçkuyular Mevkii  
Telefon : 0 412 258 00 60 pbx Web Adresi : www.siyahiklineah.saglik.gov.tr e-Posta Adresi : cshah.wpr@sssk.gov.tr  
Rapor Yazdırma Kullanıcı Kodu : RY0018 Rapor Veren Birim Telefonu : 111  
29/08/2022 14:04:06.10.21.1.207.00-E0-4C-EB-5E-06 Rapor/RevizyonNo 2 NUCLEUS MBS - Medikal Yarıtm ve Derinleşme  
Genel Tıp ve Fizyoloji RTM



Medicana Bursa Hastanesi  
Nükleer Tıp Sonuç Raporu  
Rapor No: [500025].[2].[709820].[137080803].[2023]

MEDICANA

TC Kimlik No	Hasta No	538228	
Hastanın Adı Soyadı	Yılmaz	Protokol No	2241656
Cinsiyeti	Erkek	Çekim Tarihi	02.02.2023 13:32:21
Doğum Tarihi	02.09.1978	Onay Tarihi	03.02.2023 13:14:21
LOINC Kodu	PET whole body	İsteyen Bölüm	RADYASYON ONKOLOJİSİ
Erişim Numarası	137080803	İsteyen Hekim	İbrahim Yıldırım

#### POZİTRON EMİSYON TOMOGRAFİSİ (PET/CT) RAPORU

Endikasyon : ICD-10: C34 Akciğer Ca. Tedaviye yanıt değerlendirme.

Cihaz: GE DISCOVERY IQ Görüntüleme alanı: Kafa tabanı/uyuk üst kesimi  
FDG doz: 90 mg/dl Pozisyon sayısı/süre: 7/2dk  
FDG dozu : 5,90 mCi  
SUVmax değeri parantez içinde belirtilmiştir. Lezyondaki aktivite tutulum oranını gösteren semikantitatif değerler.  
CT: non-diagnostik, kontrastsız, lezyon yer belirleme ve atenişyon düzeltme için düşük doz kullanılmıştır.

#### Bulgular :

**Baş boyun :**  
Boyunda metabolik aktivite artışı olan odak saptanmamıştır.

**Toraks:**  
Sağ akciğer hilusunda izlenen mediastene invaziv görünümü 43x40 mm boyutlu kitesele lezyonda (10,86) artmış metabolik aktivite izlenmiştir.  
Her iki akciğer parankiminde özellikle alt loblarda belirgin buzlu cam dansiteleri ve (2,91) artmış metabolik aktivite izlenmiştir.  
Sağ akciğer orta lob lateral segmentte izlenen nodüler lezyon ametalboliktir. Alt lobda laterobazal kesimde subpleural alanda izlenen nodüler lezyonda (2,55) artmış metabolik aktivite izlenmiştir.  
Mediastende 7 nodul lenf bezinde (11,77) artmış metabolik aktivite izlenmiştir.

**Batın-pelvis:**  
Sağ sünrenal bezde izlenen 68 mm boyutlu kitede (10,83) artmış metabolik aktivite izlenmiştir. Sol sünrenal bezde (5,28) artmış metabolik aktivite izlenmiştir.

**İskelet sistemi:**  
İskelet sistemi FDG tutulumu fizyolojik düzeylerdeydi. Metabolik aktivite artışı olan odak saptanmamıştır.

#### Sonuç:

Güncel görüntüleme bulguları 15/11/2022 tarihli PET BT ile karşılaştırılmalı değerlendirildiğinde;

- 1- Sağ akciğer hilusunda izlenen kitesele lezyonun boyutu küçülmüş metabolik aktivite anlamlı değişiklik gözlenmemiştir.
- 2- Mediastinal lenf bezlerinin metabolik aktivitesinde anlamlı değişiklik izlenmemiştir.
- 3- Akciğer parankiminde izlenen buzlu cam dansitelerinin yaygınlığı ve metabolik aktivitesi güncel görüntülemelerde progresedir.
- 4- Sağ akciğer alt lob laterobazalde izlenen nodüler lezyonun metabolik aktivitesi progresedir.
- 5- Sağ sünrenal bezde izlenen lezyonun metabolik aktivitesi artmış, sol sünrenal bezde izlenen metabolik aktivite artışı ise güncel görüntülemelerde saptanmış yeni bulgudur.

#### Sonuç ve Öneriler



Rapor No: [500025].[2].[709820].[137080803].[2023]

TC Kimlik No	Hasta No
Hasanhan Adı Soyadı	Yılmaz
Cinsiyeti	Erkek
Doğum Tarihi	02.09.1978
LOINC Kodu	PET whole body
Erişim Numarası	137080803
Protokol No	2241656
Çekim Tarihi	02.02.2023 13:32:21
Ölçüm Tarihi	03.02.2023 13:14:21
İsteyen Bölüm	RADYASYON ONKOLOJİSİ
İsteyen Hekim	İbrahim Yıldırım

### POZİTRON EMİSYON TOMOGRAFİSİ (PET/BT) RAPORU

**Endikasyon : ICD-10: C34 Akciğer Ca. Tedaviye yanıt değerlendirme.**

**Cihaz:** GE DISCOVERY IQ  
**Glukoz düzeyi:** 90 mg/dl  
**FDG dozu :** 5,90 mCi

**Görüntüleme alanı:** Kafa tabanı/uyuk üst kesimi  
 **Pozisyon sayısı/süre:** 7/2dk

**SUVmax değeri** parantez içinde belirtilmiştir. Lezyondaki aktivite tutulum oranını gösteren semikantitatif değerdir.  
**CT:** non-diagnostik, kontrastsız, lezyon yer belirleme ve atenuasyon düzeltme için düşük doz kullanılmıştır.

#### Bulgular :

**Baş boyun :**  
Boyunda metabolik aktivite artışı olan odak saptanmamıştır.

#### Toraks:

Sağ akciğer hilusunda izlenen mediastene invaziv görünümü 43x40 mm boyutlu kitlesel lezyonda (10,86) artmış metabolik aktivite izlenmiştir.  
Her iki akciğer parankiminde özellikle alt loblarda belirgin buzlu cam dansiteferi ve (2,91) artmış metabolik aktivite izlenmiştir.

Sağ akciğer orta lob lateral segmentte izlenen nodüler lezyon ametaboliktir. Alt lobda laterobazal kesimde subplevral alanda izlenen nodüler lezyonda (2,55) artmış metabolik aktivite izlenmiştir.  
Mediastende 7 nolu lenf bezinde (11,77) artmış metabolik aktivite izlenmiştir.

#### Batın-pelvis:

Sağ sürrenal bezde izlenen 68 mm boyutlu kitlerde (10,83) artmış metabolik aktivite izlenmiştir. Sol sürrenal bezde (5,28) artmış metabolik aktivite izlenmiştir.

#### İskelet sistemi:

İskelet sistemi FDG tutulumu fizyolojik düzeydedir. Metabolik aktivite artışı olan odak saptanmamıştır.

#### Sonuç:

Güncel görüntüleme bulguları 15/11/2022 tarihli PET BT ile karşılaştırılmalı değerlendirildiğinde;

- 1- Sağ akciğer hilusunda izlenen kitlesel lezyonun boyutu küçülmüş metabolik aktivitede anlamlı değişiklik gözlenmemiştir.
- 2- Mediastinal lenf bezlerinin metabolik aktivitesinde anlamlı değişiklik izlenmemiştir.
- 3- Akciğer parankiminde izlenen buzlu cam dansitelerinin yaygınlığı ve metabolik aktivitesi güncel görüntülemelerde progresedir.
- 4- Sağ akciğer alt lob laterobazalde izlenen nodüler lezyonun metabolik aktivitesi progresedir.
- 5- Sağ sürrenal bezde izlenen lezyonun metabolik aktivitesi artmış, sol sürrenal bezde izlenen metabolik aktivite artışı ise güncel görüntülemelerde saptanmış yeni bulgudur.

# KANSER-3

HASTA : Nadire (Sol Meme CA - 8 cm X 4,5 cm)

TEDAVİ: Nisaterapi

SÜRE: 8 Gün

SONUÇ: Başarılı



0.11.2022 10:39

ISTANBUL BAĞÇELİEVLER DEVLET HASTANESİ  
Meme US (Her İki Taraf) SONUÇ RAPORU  
Rapor Numarası:782162 Belirtilmedi:2022

BAĞÇELİEVLER DEVLET HASTANESİ

Hastanın Adı Soyadı:	NADİRE	Rapor Numarası:	782162	Belirtilmedi:2022
Cinsiyet:	KADIN	Protokol Numarası:	13292532 / 309737	
Doğum Tarihi:	02.12.1962	Tetkik İstem Zamanı:	30.11.2022 09:38:00	
Doğum Yeri:	YALVAÇ	Çekim Tarihi:		
Baba Adı:	OSMAN ZEKİ	Rapor Onay Tarihi:	30.11.2022 10:21:00	
LOINC Kodu:		Tetkik İsteyen Servis:	GENEL CERRAHI 1 POLİKLİNİĞİ	
Erişim Numarası:	Belirtilmedi	Tetkik İsteyen Hekim:	SERKAN BAYDAR	
Randevu Zamanı:	30.11.2022 11:44:00			

**Klinik Bilgi**

Klinik Bilgisi:	[BÖLGE SAĞ]
Fansı Bilgisi:	N63 / Memede tanımlanmamış kitle
İstem Nedeni:	Normal

**Yöntem**

Tetkikin Adı:	803.430 Meme US (Her İki Taraf)	Verilen Madde Bilgisi:	
Cihaz Adı:	-2.KAT ULTRASON 2	Madde Miktar Bilgisi:	
Alan Doz Bilgisi:		Madde Veriliş Yolu:	
Tetkikin Yeri:	Kurumda		

**Bulgular**

Her iki meme cilt ciltaltı dokuları doğaldır.

Bilateral meme parankimi yoğun fibroglandüler eko paternindedir (fibroistik meme paterni).

İki meme saat 12 radyanında periareolar bölgede 7x5 mm boyutunda düzgün sınırlı hipoeoik yapıda solid ezyon izlenmektedir (Fibroadenom?).

İki meme saat 12-1 radyanında areolaya 3-4 cm mesafede 3-4 cm boyutunda heterojen hipoeoik görünüm izlenmektedir. Klinik gereklilik halinde Kontrastlı MR ile değerlendirilmesi önerilir.

Her iki aksillarda patolojik boyutta lenf nodu izlenmedi.

Tescil No: 95770  
Radyoloji Uzmanı  
CENGİZ DOĞANTÜRK  
Uzman Tabip

10.203.128.210:36036/XD9/PrintPopUpCemilTascioglu

T.C. SAĞLIK BAKANLIĞI  
PROF. DR. CEMİL TAŞIOĞLU ŞEHİR HASTANESİ

MRG, Meme - bilateral, dinamik kontrastlı

HASTANIN ADI: NADİRE  
HASTA YAŞI: 60  
HASTA CİNSİYETİ: K  
DOĞUM TARİHİ: 02.12.1962  
ÖZ YERİ: -N64.4 Mastodini

Radyoloji Kliniği Tetkik Raporu  
Tetkik:  
İsteyen Doktor:  
Çekim Tarihi/Saati:  
Rapor Onay Tarihi:

MRG, Meme - bilateral, dinamik kontrastlı  
HASTANIN ADI: NADİRE  
HASTA YAŞI: 60  
HASTA CİNSİYETİ: K  
DOĞUM TARİHİ: 02.12.1962  
ÖZ YERİ: -N64.4 Mastodini

**BİLATERAL DİNAMİK KONTRASTLI MEME MR İNCELEMESİ**

**Teknik:** Aksiyal planda STIR, SE T1 Dinamik kontrastlı 8 faz FAT-SAT FFE imajlar alındı. MSI haritaları çıkartıldı.

**Klinik Bilgi:**

**Bulgular:**

Sol nipple hafif retraktedir. Bilateral cilt-cilt altı yağlı doku tabiidir. Meme parankiminde fibroglandüler doku dağılımı heterojen görünümde olup tip C paternindedir. Her iki memede milimetrik boyutlu kontrastlanma göstermeyen kistik yapılar izlenmektedir. Bellirgin arka zemin kontrastlanması seçilmemiştir.

Sağ memede üst dış kadranda nipple yaklaşık 5 cm mesafede 6x4 mm ve 9 cm mesafede 7x4 mm boyutunda ve retroareolar düzeyde 4x2 mm boyutunda ince kontrastlanmayan septaları da seçilebilen, oval şekilli tip 1 ve tip 2 kontrastlanma paterni gösteren, keskin sınırlı, hafif lobüle konturlu toplam 3 adet lezyon izlenmiştir (fibroadenomlar?).

Sol memede retroareolar alanda , sol üst dış ve alt dış kadranda ve iç kadrana doğru uzanım gösteren en geniş boyutu 8x4,5 cm ölçülen T1 hipointens, T2 heterojen hiperintens düzensiz sınırlı, spiküle konturlu tip II paternde kontrastlanma gösteren geniş kitle lezyon alanı izlenmiştir (invaziv karsinom?). USG eşliğinde KİB önerilir.

Sol aksiller fossada 17x11 mm boyutunda kısmen yağlı hilusu seçilen, ancak 5 mm'ye varan korteks kalınlığı ile lenf nodu izlenmiştir. USG eşliğinde İİAB önerilir.

Sol internal mammarian alanda 7x5 mm boyutunda tip 2 paternde kontrastlanma gösteren T1 hipo, T2 hiperintens lenf nodu ile uyumlu görünüm mevcuttur (internal mammary lenf nodu invazyonu?). Olguya yönelik gereklilik halinde PET-CT inceleme ve bulgular eşliğinde gereklilik halinde histopatolojik verifikasyon önerilir.

**SONUÇ:**

**BI-RADS V**

Sol memede retroareolar alanda , sol üst dış ve alt dış kadranda ve iç kadrana doğru uzanım gösteren en geniş boyutu 8x4,5 cm ölçülen T1 hipointens, T2 heterojen hiperintens düzensiz sınırlı, spiküle konturlu tip II paternde kontrastlanma gösteren geniş kitle lezyon alanı izlenmiştir (invaziv karsinom?). USG eşliğinde KİB önerilir.

0036036/XD9/PrintPopUpCemilTascioglu

Özel ATAKÖY HASTANESİ

TC Kimlik No :  
Adı - Soyadı : NADİRE  
Geliş Tarihi : 27.03.2023 27.03.2023  
Kurum Adı : ÜCRETLİ HASTA

Doğru No / Prot No : 251932 / 9883  
Yapı / Cinsiyeti : 60 / KADIN  
Bölüm Adı : RADYOLOJİ POLİKLİNİĞİ

Meme US (bilateral)

**İşlem Kodu İşlem Adı**  
803430 Meme US (bilateral)

**BİLATERAL MEME USG İNCELEMESİ;**

Her iki meme cilt cilt altı doku kalınlığı ile areolar, periareolar ve subareolar bölgeler doğaldır.

Her iki meme dokusu lipoglandüler ekojenitede izlenmiştir.

Sol meme üst-dış kadranda yerleşik olan ve posteriorunda yoğun akustik gölge oluşturan, gözye sekonder sınırları net olarak ayırtılamayan yaklaşık 19x27mm boyutunda kitesele oluşum izlenmektedir (histopatolojik verifiye meme CA).

Sağ meme üst-iç kadranda periareolar lokalizasyonda 7,9mm boyutunda hipoeoik görünümde nodüler oluşum izlenmiş olup radyolojik olarak öncelikle fibroadenom ile uyumludur.

Sağ meme üst-dış kadranda 3,8mm boyutunda, sol meme subareolar lokalizasyonda 4,2mm boyutunda kistik oluşum izlenmektedir.

Sol meme üst-dış kadranda subaksiller lokalizasyonda 11x17mm boyutunda kalın korteksli lenf nodu izlenmiştir.

İlaveten her iki aksiller lokalizasyonda dar çaplı 10mm'den küçük birkaç adet lenf nodu izlenmiştir.

**NOT: USG'de sonuç normal olarak rapor edildiği durumlarda bile malignite kesin olarak ekarte edilemez. İnsitu duktal karsinomlar ve mikrokalsifikasyonlar ultrasonografi ile görülemez. Nadir olarak meme kanserleri küçük, yuvarlak iyi sınırlı hipo ve hiperekoik lezyonlar veya kistler şeklinde de olabilir. US'de izlenen ekopatelerin klinik ve FM bulguları ile birlikte istem yapan klinisyen hekime değerlendirilmesi önerilir.**

Büyüyen KAHRAMAN  
Radyoloji Uzmanı  
Dip. Tescil No : 73884  
"Elektronik ortamda onaylanmıştır."



# İSTANBUL BAĞÇELİEVLER DEVLET HASTANESİ

Meme US (Her İki Taraf) SONUÇ RAPORU  
Rapor Numarası:782162

BAĞÇELİEVLER  
DEVLET HASTANESİ

Hastanın Adı Soyadı:	NADİRE	Rapor Numarası:	782162.	Belirtilmedi.2022
Cinsiyet:	KADIN	Protokol Numarası:	13292532 / 309737	
Doğum Tarihi:	02.12.1962	Tetkik İstem Zamanı:	30.11.2022 09:38:00	
Doğum Yeri:	YALVAÇ	Çekim Tarihi:		
Baba Adı:	OSMAN ZEKİ	Rapor Onay Tarihi:	30.11.2022 10:21:00	
LOINC Kodu:		Tetkik İsteyen Servis:	GENEL CERRAHI 1 POLİKLİNİĞİ	
Erişim Numarası:	Belirtilmedi	Tetkik İsteyen Hekim:	SERKAN BAYDAR	
Randevu Zamanı:	30.11.2022 11:44:00			

## Klinik Bilgi

Klinik Bilgi:  
İsmi Bilgi:  
İstem Nedeni:

[BÖLGE SAĞ]

N63 / Memede tanımlanmış kitle

Normal

## Yöntem

Tetkik Adı: 803.430 Meme US (Her İki Taraf)

Cihaz Adı: -2.KAT ULTRASON 2

Ajanın Doz Bilgisi:

Tetkik Yeri: Kurumda

Verilen Madde Bilgisi:

Madde Miktar Bilgisi:

Madde Veriliş Yolu:

## Bulgular

Her iki meme cilt ciltaltı dokuları doğaldır.

Bilateral meme parankiml yoğun fibroglandüler eko paterndedir (fibrokistik meme paterni).

3eşj meme saat 1 radyanında periareolar bölgede 7x5 mm boyutunda düzgün sınırlı hipoekoik yapıda solid ezyon izlenmektedir (Fibroadenom?).

iol meme saat 12-1 radyanında areolaya 3-4 cm mesafede 3-4 cm boyutunda heterojen hipoekoik görünüm izlenmektedir. Klinik gereklilik halinde Kontrastlı MR ile değerlendirilmesi önerilir.

Her iki aksillada patolojik boyutta lenf nodu izlenmedi.

Tescil No: 95770  
Radyoloji Uzmanı  
CENGİZ DOĞANTÜRK  
Uzman Tabip



T.C. SAĞLIK BAKANLIĞI  
PROF. DR. CEMİL TAŞÇIOĞLU ŞEHİR HASTANESİ

Hasta No:

Hastanın Adı Soyadı:

Hasta Yaşı:

Hasta Cinsiyeti:

Doğum Tarihi:

Ön Tanı:

Klinik Bilgi:

Radyoloji Kliniği Tedavi Raporu  
Tetiklik:

NAÇİRE

60

K

02.12.1962

-R64.4 Mastodüni

MMG, Meme - Bilateral, Dinamik  
Kontrastlı

MAHİRUT HAKAN YALMAK

04X1166996296

14.01.2023 13:37:48

24.01.2023 11:50:06

### BİLATERAL DİNAMİK KONTRASTLI MEME MR İNCELEMESİ

**Teknik:** Aksiyal planda STIR, SE T1 Dinamik kontrastlı 8 faz FAT-SAT FFE imajlar alındı, MSI haritaları çıkartıldı.

**Klinik Bilgi:**

**Bulgular:**

Sol nipple hafif retraktedir. Bilateral cilt-cilt altı yağlı doku tabiidir. Meme parankiminde fibroglanduler doku dağılımı heterojen görünümde olup tip C paternindedir.

Her iki memede milimetrik boyutlu kontrastlanma göstermeyen kistik yapılar izlenmektedir. Belirgin arka zemin kontrastlanması seçilmemiştir.

Sağ memede üst dış kadranda nipple yaklaşık 5 cm mesafede 6x4 mm ve 9 cm mesafede 7x4 mm boyutunda ve retroareolar düzeyde 4x2 mm boyutunda ince kontrastlanmayan septaları da seçilebilen, oval şekilli tip 1 ve tip 2 kontrastlanma paterni gösteren, keskin sınırlı, hafif lobüle konturlu toplam 3 adet lezyon izlenmiştir (fibroadenomlar?).

Sol memede retroareolar alanda , sol üst dış ve alt dış kadranda ve iç kadrana doğru uzanım gösteren em geniş boyutu 8x4,5 cm ölçülen T1 hipointens, T2 heterojen hiperintens düzensiz sınırlı, spiküle konturlu tip II paternde kontrastlanma gösteren geniş kitle lezyon alanı izlenmiştir (invaziv karsinom?). USG eşliğinde KİB önerilir.

Sol aksiller fossada 17x11 mm boyutunda kısmen yağlı hilusu seçilen, ancak 5 mm'ye varan korteks kalınlaşması izlenen lenf nodu izlenmiştir. USG eşliğinde İİAB önerilir.

Sol internal mammarian alanda 7x5 mm boyutunda tip 2 paternde kontrastlanma gösteren T1 hipo, T2 hiperintens lenf nodu ile uyumlu görünüm mevcuttur(internal mamarya lenf nodu invazyonu?). Olguya yönelik gereklilik halinde PET-CT inceleme ve bulgular eşliğinde gereklilik halinde histopatolojik verifikasyon önerilir.

**SONUÇ:**

**BI-RADS V**

Sol memede retroareolar alanda , sol üst dış ve alt dış kadranda ve iç kadrana doğru uzanım gösteren em geniş boyutu 8x4,5 cm ölçülen T1 hipointens, T2 heterojen hiperintens düzensiz sınırlı, spiküle konturlu tip II paternde kontrastlanma gösteren geniş kitle lezyon alanı izlenmiştir (invaziv karsinom?). USG eşliğinde KİB önerilir.

TC Kimlik No :

Adı - Soyadı :

Doğuş Tarihi :

Kurum Adı :

MAOİRE

27.03.2023

ÜCRETLİ HASTA

Doğuş No / Proj No :

Yaş / Cinsiyeti :

Bölüm Adı :

251032 / 9883

66 / KADIN

RADYOLOJİ POLİKLİNİĞİ

İşlem Kodu İşlem Adı

803430

Meme US (bilateral)

### BİLATERAL MEME USG İNCELEMESİ;

Her iki meme cilt altı doku kalınlığı ile areolar, periareolar ve subareolar bölgeler doğaldır.  
Her iki meme dokusu lipoglandüler ekojenitede izlenmiştir.

Sol meme üst-dış kadranda yerleşik olan ve posteriorunda yoğun akustik gölge oluşturan, gölgeye sekonder sınırları net olarak ayırt dileyemeyen yaklaşık 19x27mm boyutunda kitlesel oluşum izlenmektedir (histopatolojik verifiye meme CA).

Sağ meme üst-iç kadranda periareolar lokalizasyonda 7,9mm boyutunda hipoekoik görünümde nodüler oluşum izlenmiş olup radyolojik olarak öncelikle fibroadenom ile uyumludur.

Sağ meme üst-dış kadranda 3,8mm boyutunda, sol meme subareolar lokalizasyonda 4,2mm boyutunda kitlesel oluşum izlenmektedir.

Sol meme üst-dış kadranda subaksiller lokalizasyonda 11x17mm boyutunda kalın korteksli lenf nodu izlenmiştir.  
İlaveten her iki axiller lokalizasyonda dar çaplı 10mm'den küçük birkaç adet lenf nodu izlenmiştir.

**NOT: USG'de sonuç normal olarak rapor edildiği durumlarda bile malignite kesin olarak ekarte edilemez. İnatçı duktal karsinomlar ve mikrokalsifikasyonlar ultrasonografi ile görülemez. Nadir olarak meme kanserleri küçük, yuvarlak iyi sınırlı hipo ve hiperekoik lezyonlar veya kistler şeklinde de olabilir. US'de izlenen ekopatolojilerin klinik ve FM bulguları ile birlikte istem yapan klinisyen hekimce değerlendirilmesi önerilir.**

Büyümlün KAHRAMAN  
Radyoloji Uzmanı  
Dip. Tescil No : 73834

"Elektronik ortamda onaylanmıştır."

# KANSER-4

HASTA : Tahsin (Akciğer CA - Metastaz)

TEDAVİ: Nisaterapi

SÜRE: 8 Gün

SONUÇ: Başarılı



Akış Sırası	TAHSİN	Yürütücü	29/03/2023
Cinsiyet	E	Çıkış Tarihi	27.03.2023 15:05:14
Doğum Tarihi	05.04.1962	Rapor Çıktı Tarihi	03.03.2023 15:30:16
LODÜM Kodu		Tetkik İsteyen Servis	EGÜSUS POL (HANDAN GANZE BARAN)
Organ Numarası	2200291828	İstemi Zamanı	27.02.2023 14:51:55
Tetkik İsteyen Hekim	HANDAN GANZE BARAN		

**Sonuç-Öneriler**

Tetkik IV kontrast madde enjeksiyonu kullanılmadan gerçekleştirilmiş olup inceleme suboptimaldir.

Çıkan aort çapı 42mm olup, artmıştır. Aort ve koroner damarlarda aterosklerotik kalsifiye plaklar izlendi.

Kalbin kontur ve büyüklüğü normaldir.Perikardial alanda milimetrik kalınlıkta efüzyon izlendi.

Trakea, karına ile ana bronşlar ve dalları açıktır.

Mediastinal alana yönelik yapılan incelemede, mediastinal ve hilal alanda subsantimetrik lenf nodları izlendi.

Bilateral plevral yüzeyler normaldir. Plevral efüzyon izlenmedi.

Sağ akciğer üst lob posterior segmentte 3mm, orta lobta 3,5mm, sol akciğer üst lob apiko-posterior segmentte 4,5mm çapında nodüller izlendi. Sol akciğer alt lob antero-bazal segmentte fokal bir alanda peribronşiyal milimetrik nodüller infiltrasyonlar izlendi.

İnceleme alanına giren üst batin kesitlerinde karaciğer parankim dansitesi hepatostatoz ile uyumlu azalmıştır. karaciğer parankiminde büyüğü 39mm çapında olmak üzere birkaç adet hipodens nodüller görülmüştür izlendi.Sol böbrek üst kesimde kortikal 9mm çapında hiperdens nodüler görülmüştür izlendi.(kompleks kist?) Hastanın batin usg ile birlikte değerlendirilmesi önerilir.safra kesesi lümen içinde büyüğü 5mm çapında olmak üzere birkaç adet kalküller izlendi.

Sırt sol-orta alt kesimde kas planları arasında 26x11mm boyutunda, yağ dansitesinde lezyon izlendi.(lipom?)

Kesit dahilindeki kemik yapılarda hafif dejeneratif değişiklikler izlendi.

Kurum Adresi : Bağlıyık Mah. Süreyyapaşa Yerleşkesi 34844 C Blok  
Telefon : +90 (216) 421 42 00 Fax : 90 (216) 421 41 50 Web adresi : sureyyapasa.saglik.gov.tr e-Posta adresi :  
Raporu Yazdıran Kullanıcının Kodu : 10769 Raporu Veren Birim Telefonu : +90 312 593 29 29 / 4261 Sayfa : 2 /

T.C. SAĞLIK BAKANLIĞI  
TÜRKİYE KAMU HASTANELERİ KURUMU  
İstanbul İl Anadolu Kağızı Katkı Hastaneleri Bilgi Genel Sekreterliği  
T.C. SAĞLIK BAKANLIĞI BİLİMLERİ ÜNİVERSİTESİ SULTAN 2. ABDÜLHAMİD HAN EĞİTİM VE ARAŞTIRMA HASTANESİ

H. No - Adı Soyadı : 486365 TAHSİN Kurumu : SOSYAL GÜVENLİK KURUMU  
TC Kimlik No : Bayuru Tarihi : 13/03/2023  
Cinsiyet - Yaş - Kilo : Erkek 60 yıl. İstek Tarihi : 13/03/2023 11:33  
İsteyen Bölüm : Dahiliye Polikliniği.4 Çıkış Tarihi : 14/03/2023 08:27:00  
İsteyen Doktor : Uzm Dr. Süleyman KILIÇ Onay Tarihi : 14/03/2023 08:55  
Protokol No : Tanı Tarihi : 14/03/2023 09:03  
Tanı Kodu : E11.9 İnsülin bağımlı olmayan diyabetes mellitus, komplikasyonları olmayan 10 Esansiyel (primer) hip

**TETKİK SONUÇU**  
Abdomen US, tüm

Klinik Bilgi : karaciğerde nodül ler, böbrekte nodül, safra kesesinde kalkül

**TÜM ABDOMİNAL ULTRASONOGRAFİ:**

Batın içi yoğun gaz superpozisyonu nedeniyle inceleme suboptimaldir.

Karaciğer KK uzunluğu 160 mm ölçülmüş olup boyutları artmıştır.  
Parankim ekosu Grade II-III hepatostatoz lehine artmıştır  
Karaciğer sağ lob anteriorunda büyüğü subkapasüler yerleşimli 42 mm çapında bazalının içerisinde ince septasyonlar bulunan posteriora akustik güçlenmesi izlenen RDÜS ile kodlanma alınmayan birkaç adet aneokik, bilobe görünümü kist izlendi. Dinamik kontrastlı üst batin MRG ile ileri kesitsel inceleme önerilir.  
Portal ve hepatic venler normal değerlendirilmiştir. İntrahepatik safra yolları normal kalibrasyondadır.

Safra kesesi duvar kalınlığı doğaldır. Safra kesesi transvers çapı 44 mm ölçülmüş olup hidropik görünümündedir. Safra kesesi lümeni içerisinde 11 mm çaplı posteriora akustik gölgesi izlenen kalkül ekojenitesi izlendi.

Pankreas ve orta hat yapıları yoğun gaz nedeniyle değerlendirilmedi.

Dalak parankimi doğaldır Dalak kk uzunluğu 136 mm ölçülmüş olup artmıştır.

Her iki böbrek normal konum ve boyutlardadır.  
Bilateral böbrek alt polde büyüğü 45 mm çapında eksofizik uzanımı bazalının içerisinde ince septasyonlar bulunduran aneokik kistik lezyon izlendi.  
Bilateral böbrek parankim ekosu grade I-II RPH lehine artmıştır.Sinus ekolan tabii olup taş izlenmemiştir.Pelvikaksial yapılar doğal görünüm ve genişliktedir.

Mesane dolumu değerlendirme açısından yetersizdir.

Prostat parankimi heterojen görünümde olup 37 cc ölçülmüştür.

Batın içi serbest mayi ve gross kitle izlenmemiştir.

DR.CIY-DR.ANY

Prof.Dr. FATMA SİBEL BAYRAMOĞLU

AB Servis	TAMİN
Çevre	E
Dağın Tarihi	05.04.1962
LOSC Kolu	2206291928
Erişim Numarası	HANDAN GAMZE BARIAN
Tetkik İsteyen Hekim	

Prosedür	286/984
Kesim Tarihi	27.02.2023 15:05:14
Rapor Oluş Tarihi	03.03.2023 15:30:16
Tetkik İsteyen Servis	GÖĞÜS PCK (HANDAN GAMZE BARIAN)
Bazen Zamanı	27.02.2023 14:51:55

#### Sonuç-Öneriler

Tetkik IV kontrast madde enjeksiyonu kullanılmadan gerçekleştirilmiş olup inceleme suboptimaldir.

Çıkan aort çapı 42mm olup, artmıştır. Aort ve koroner damarlarda aterosklerotik kalsifiye plaklar izlendi.

Kalbin kontur ve büyüklüğü normaldir.Perikardial alanda milimetrik kalınlıkta effüzyon izlendi.

Trakea, karına ile ana bronşlar ve dalları açıktır.

Mediastinal alana yönelik yapılan incelemede, mediastinal ve hilar alanda subsantimetrik lenf nodları izlendi.

Bilateral plevral yüzeyler normaldir. Plevral effüzyon izlenmedi.

Sağ akciğer üst lob posterior segmentte 3mm, orta lobta 3.5mm, sol akciğer üst lob apiko-posterior segmentte 4.5mm çapında nodüller izlendi. Sol akciğer alt lob antero-bazal segmentte fokal bir alanda peribronşiyolar milimetrik nodüler infiltrasyonlar izlendi.

İnceleme alanına giren üst batın kesitlerinde karaciğer parankim dansitesi hepatosteatoz ile uyumlu azalmıştır. karaciğer parankiminde büyüğü 39mm çapında olmak üzere birkaç adet hipodens nodüler görünümler izlendi.Sol böbrek üst kesimde kortikal 9mm çapında hiperdens nodüler görünüm izlendi. (komplike kist?) Hastanın batın usg ile birlikte değerlendirilmesi önerilir.safra kesesi lümen içinde büyüğü 5mm çapında olmak üzere birkaç adet kalküller izlendi.

Sırt sol-orta alt kesimde kas planları arasında 26x11mm boyutunda, yağ dansitesinde lezyon izlendi.(lipom?)

Kesit dahilindeki kemik yapılar hafif dejeneratif değişiklikler izlendi.



H. No - Adı Soyadı : 480365 TAHSİN  
TC Kimlik No :  
Cinsiyet - Yaş - Kilo : Erkek 60 yıl -  
İsteyen Bölüm : Dahiliye Polikliniği 4  
İsteyen Doktor : Uzm.Dr. Süleyman KILIÇ  
Protokol No :  
Tanı Kodu : E11.9 İnsülin bağımlı olmayan diyabetes mellitus, komplikasyonsuz olmayan

Kurumu : SOSYAL GÜVENLİK KURUMU  
Başvuru Tarihi : 13/03/2023  
İstek Tarihi : 13/03/2023 11:33  
Çekim Tarihi : 14/03/2023 08:27:00  
Onay Tarihi : 14/03/2023 08:55  
Rapor Tarihi : 14/03/2023 09:03

komplikasyonsuz olmayan diyabetes mellitus, komplikasyonsuz olmayan

#### TETKİK SONUCU

Abdomen US, tüm

Klinik Bilgi : karaciğerde nodüller , böbrekte nodül , safra kesesinde kalkül

#### TÜM ABDOMİNAL ULTRASONOGRAFI:

Batın içi yoğun gaz superpozisyonu nedeniyle inceleme suboptimaldır.

Karaciğer KK uzunluğu 160 mm ölçülmüş olup boyutları artmıştır.

Parankim ekosu Grade II-III hepatosteatoz lehine artmıştır.

Karaciğer sağ lob anteriorunda büyüğü subkapsüler yerleşimli 42 mm çapında bazılarının içerisinde ince septasyonlar bulunan posteriora akustik güçlenmesi izlenen RDUS ile kodlanma alınmayan birkaç adet anekoik, bilobe görünümü kist izlendi. Dinamik kontrastlı üst batin MRG ile ileri kesitsel inceleme önerilir.

Portal ve hepatic venler normal değerlendirilmiştir. İntrahepatik safra yolları normal kalibrasyondadır.

Safra kesesi duvar kalınlığı doğaldır. Safra kesesi transvers çapı 44 mm ölçülmüş olup hidropik görünümündedir. Safra kesesi lümeni içerisinde 11 mm çaplı posteriora akustik gölgesi izlenen kalkül ekojenitesi izlendi.

Pankreas ve orta hat yapıları yoğun gaz nedeniyle değerlendirilemedi.

Dalak parankimi doğaldır. Dalak kk uzunluğu 136 mm ölçülmüş olup artmıştır.

Her iki böbrek normal konum ve boyuttadır.

Bilateral böbrek alt polde büyüğü 45 mm çapında ekzofitik uzanımı bazılarının içerisinde ince septasyonlar bulunduran anekoik kistik lezyon izlendi.

Bilateral böbrek parankim ekosu grade I-II RPH lehine artmıştır. Sinüs ekolan tabii olup taş izlenmemiştir. Pelvikalksiel yapılar doğal görünüm ve genişliktedir.

Mesane dolumu değerlendirme açısından yetersizdir.

Prostat parankimi heterojen görünümde olup 37 cc ölçülmüştür.

Batın içi serbest mayili ve gross kitle izlenmemiştir.

DR.CIY-DR.ANY

# KANSER- 5/1

HASTA : Mehmet (Karaciğer CA - Metastaz diğer slaytta)  
TEDAVİ: Nisaterapi SÜRE: 8 Gün SONUÇ: Başarılı



**T.C. SAĞLIK BAKANLIĞI ANKARA İL SAĞLIK MÜDÜRLÜĞÜ ANKARA ŞEHİR HASTANESİ**  
Nükleer Tıp Sonuç Raporu  
Rapor Numarası: 031998.2.10645370.10747492.2023

Hastanın Adı Soyadı: MEHMET  
Cinsiyet: ERKEK  
Doğum Tarihi: 14.09.1971  
Doğum Yeri: PATNOS  
Baba Adı: İSMAIL  
LOINC Kodu:  
Erişim Numarası: 10747492  
Randevu Zamanı:

Rapor Numarası: 651598.3400.10747492.2023  
Protokol Numarası: 19922780 / 5933618  
Tetkik İstem Zamanı: 31.08.2023 10:22:00  
Çekim Tarihi: 02.06.2023 11:24:00  
Rapor Onay Tarihi: 08.06.2023 13:45:00  
Tetkik İsteyen Servis: MİE-Cerrahi Onkoloji 01  
Tetkik İsteyen Hekim: FATH MEHMET AVŞAR

**Klinik Bilgi**  
Klinik Bilgi: mide ca saygı  
Tanı Bilgisi: C16 / Mide malign neoplazmi  
İstem Nedeni: İstisnai hal

**Yöntem**  
Tetkik Adı: 801.440 Onkolojik PET (F-18 FDG)  
Cihaz Adı: MH6-CNT PET CT 1  
Alınan Doz Bilgisi:  
Tetkiklin Yeri: Kurumda

**Verilen Madde Bilgisi:**  
Madde Miktar Bilgisi:  
Madde Veriliş Yolu:

**Bulgular**  
ONKOLOJİK F-18 FDG PET/BT

**HASTA BİLGİLERİ:**  
İCD-10 Kodu: C16  
Açlık Kan Şeker: 101 mg/dL  
Boy / Kilo: 165 cm / 85 kg  
Enjeksiyon / Çekim Zamanı: 09.51 / 11.00  
Klinik Bilgi: Endoskopide distal özefagusta kardiyaya uzanan kitile

**GÖRÜNTÜLEME PROTOKOLÜ:**  
8 saat açlık sonrası hastaya oral kontrast verilmesini takiben 3.7 MBq/kg (0.1 mCi/kg) Flor-18 florodeoksiglukoz (F-18 FDG) enjeksiyonu yapıldı. Hastanın uygun koşullarda 60 dakika istirahat etmesi sağlandıktan sonra verteksten dizlere uzanan alana 3D PET/BT görüntüleme yapıldı. BT ile atenuasyon düzeltmesi yapıldıktan sonra elde edilen görüntüler transaksyetal, koronal ve sagittal düzlemlerde görsel ve sayısal olarak değerlendirildi.

**BULGULAR:**  
Beyinde yoğun fizyolojik F-18 FDG tutulumunda dolayı değerlendirilme suboptimal olup değerlendirilebildiği kadanyla patolojik F-18 FDG tutulumu izlenmedi.  
Bilateral servikal zincirde milimetrik multiple lenf nodunda patolojik F-18 FDG tutulumu izlenmedi.  
Mediastende, aortikopulmoner 6 mm çaplı lenf nodunda ilmi düzeyde artmış F-18 FDG tutulumu izlenmiştir (SUVmaks: 4.30, reaktif?).  
Diğer mediastinel lenf nodu istasyonlarında izlenen multiple lenf nodlarında patolojik F-18 FDG tutulumu izlenmedi.  
Her iki akciğer parankiminde patolojik F-18 FDG tutulumu izlenmedi.  
Özefagus distalinden başlayarak yaklaşık 6 cm'lik segmente mide kardiyasına uzanım gösteren, en geniş yerinde 1.5 cm ölçülen kitlesel duvar kalınlaşma alanında artmış F-18 FDG tutulumu izlenmiştir (SUVmaks: 68.54)

Perigastrik alanda, büyüğü 19x14 mm boyutlu olmak üzere izlenen multiple nodunda artmış F-18 FDG tutulumu izlenmiştir (SUVmaks: 19.14)  
Karaciğer sağ lobda, büyüğü segment 7-8 bileşkesinden başlayarak segment 5'e uzanım gösteren, santrali nekrotik görünümlü, 6.5x3.5 cm boyutlu olmak üzere multiple hipodens lezyonda artmış F-18 FDG tutulumu izlenmiştir (SUVmaks: 13.68)  
Panaaortik, aortikokaval, parakaval alanda büyüğü 14 mm çaplı olmak üzere izlenen multiple lenf nodunda artmış F-18 FDG tutulumu izlenmiştir (SUVmaks: 6.63)  
Pelviste patolojik F-18 FDG tutulumu izlenmedi.  
İsmerik sisteminde patolojik F-18 FDG tutulumu izlenmedi.  
Diğer vücut alanlarında F-18 FDG'nin normal fizyolojik dağılımı mevcuttur.

**SONUÇ:**  
Mide kardiyada tanımlanan lezyon alanında, tanımlı karaciğer lezyonlarında ve abdominal lenf nodlarında malignite ve metastaz ile uyumlu hipermetabolizma izlenmiştir. Histopatolojik korelasyon önerilir.

Tescil No: 170563  
Uzman Onay  
**NAZIM COŞKUN**  
Doktor Öğretim Üyesi

Kurum Adı: Üniversiteler Mah. Bilkent Blv. No: 1 06800 Çankaya/Ankara  
Telefon: 0312 552 60 00 Fax: Web: E-: ankarasehir@saglik.gov.tr  
Posta:  
Raporu Veren Birim Telefon No:

Raporu Yazdıran Kullanıcı Kodu: ZEKIYE NESLIHAN İLHAN - 20005495  
[09.06.2023 08:58:53] [10.198.172.32] [08-9E-F3-83-38-EB]

**UFUK ÜNİVERSİTESİ**  
DR. RIDVAN EGE HASTANESİ

**RADYODİAGNOSTİK ANABİLİM DALI**

H. No - Adı Soyadı : 637630 MEHMET  
Kurumu : SGK BAŞKANLIĞI  
Başvuru Tarihi : 14/07/2023  
Dosya No :  
Cinsiyet - Yaş : Erkek - 51 yıl  
Kabul Tarihi : 14/07/2023 10:05  
İsteyen Bölüm : Prof. Dr. Halil DEĞERTEKİN  
Sonuç Tarihi : 14/07/2023 11:04  
İsteyen Doktor : Prof. Dr. Halil Bingöl DEĞERTEKİN  
Rapor Tarihi : 14/07/2023 11:27

**TETKİK SONUÇU**  
**TÜM ABDOMEN USG**

Klinik Bilgi : mide ca , diğer organlarda ve karaciğer met ?

**TÜM ABDOMEN US İNCELEMESİ**  
Karaciğer parankimi heterojen, konturlar düzensiz, boyutları normaldir. İntrahepatik vasküler yapılar ve safra yolları normal görüntülenmiştir. Karaciğer parankiminde segment 5 bölgesinde 32x23 mm boyutlarında, hipoekoik, heterojen görünümlü, sınırları düzensiz solid lezyon izlenmiştir.  
Safra kesesi duvarı düzensiz, normal kalınlıktadır. Lümen içerisinde patoloji izlenmemiştir.  
Dalak boyutları normal sınırlardadır. Parankim homojen olarak değerlendirilmiştir.  
Her iki böbrek normal lokalizasyonda, sağ böbrek yaklaşık 114x56x40 mm boyutlarında, parankim kalınlığı ortalamı 18 mm'dir. Sol böbrek 117x53x45 mm boyutlarında, parankim ortalamı 17 mm'dir. Taş veya kitile izlenmedi. Pelvikaksial sistem normal kalibrasyondadır.  
Orta hat yapılarının değerlendirilmesi gaz süperpozisyonu nedeniyle suboptimaldir. İzlenebildiği kadanyla; Pankreas izlenebilen sınırlı korpus kesimlerinde konturları düzensiz, parankimi homojen, normal boyutlardadır. Abdominal aorta, VCI ve abdominal vasküler yapılar doğaldır. Mesane dolumu suboptimaldir.  
Prostat bez konturları düzensizdir. Parankimi heterojendir. Yaklaşık 52x42x38 mm. olarak ölçülmüştür (yaklaşık 44 gr.). Kapsülü düzensiz görüntülenmiştir.  
**SONUÇ: Karaciğer parankiminde solid lezyon, karaciğer parankiminde heterojenite**

**Dr. ZELAL DEMİRBİLEK ÖZDEMİR**

SONUÇ: Karaciğer parankiminde solid lezyon, karaciğer parankiminde heterojenite

Doç. Dr. Gökçe Kaan ATAÇ  
Tescil No: 48381

Page 1 of 1  
NUCLEUS - Medical System

Bu hastamızın takibi Dr. Muharrem Murat Yıldız tarafından yapılmıştır.



# T.C. SAĞLIK BAKANLIĞI ANKARA İL SAĞLIK MÜDÜRLÜĞÜ ANKARA ŞEHİR HASTANESİ

Hükümet Toprakçavuş Bypass  
Rapor Numarası: 651698 2 15645576 10747492 2023

Hastanın Adı Soyadı:	MEHMET	Rapor Numarası:	651698 3400 10747492 2023
Cinsiyet:	ERKEK	Protokol Numarası:	16923780 / 5933618
Doğum Tarihi:	14.09.1971	Tetkik İstem Zamanı:	31.05.2023 10:22:00
Doğum Yeri:	PATMOS	Çekim Tarihi:	02.06.2023 11:24:00
Baba Adı:	İSMAIL	Rapor Onay Tarihi:	08.06.2023 13:45:00
LOINC Kodu:		Tetkik İsteyen Servis:	MH-6-Cerrahi Onkoloji 01
Enjeksiyon Numarası:	10747492	Tetkik İsteyen Hekim:	FATMA MEHMET AVŞAR
Randevu Zamanı:			

## Klinik Bilgi

Klinik Bilgi:

Tam Bilgi:

İstem Nedeni:

mide ca şüph

C16 / Mide malign neoplazm

İstisnai hal

## Yöntem

Tetkik Adı:

Cihaz Adı:

Alınan Doz bilgisi:

Tetkik Yeri:

801.440 Onkolojik PET (F-18 FDG)

MH-6-ONT PET CT 1

Kurumda

Verilen Madde Bilgisi:

Madde Miktar Bilgisi:

Madde Veriliş Yolu:

## Bulgular

ONKOLOJİK F-18 FDG PET/BT

## HASTA BİLGİLERİ:

ICD-10 Kodu: C16

Açık Kan Şeker: 101 mg/dL

Büy / Kilo: 165 cm / 85 kg

Enjeksiyon / Çekim Zamanı: 09:51 / 11:00

Klinik Bilgi: Endoskopide distal özefagusta kardiyaya uzanan kitle

## GÖRÜNTÜLEME PROTOKOLÜ:

8 saat açlık sonrası hastaya oral kontrast verilmesini takiben 3.7 MBq/kg (0.1 mCi/kg) flor-18 florodeoksiglukoz (F-18 FDG) enjeksiyonu yapıldı. Hastanın uygun k pozisyonlarda 60 dakika istirahat etmesi sağlandıktan sonra verteksten üzerine uzanan alana 3D PET/BT görüntüleme yapıldı. BT ile atenuasyon düzeltmesi yapıldıktan sonra elde edilen görüntüler transaksyial, koronal ve sagittal düzlemlerde görsel ve sayısal olarak değerlendirildi.

## BULGULAR:

Beyinde yoğun fizyolojik F-18 FDG tutulumunda dolayı değerlendirilme suboptimal olup değerlendirilebildiği kadarıyla patolojik F-18 FDG tutulumu izlenmedi.

Bilateral servikal zincirde milimetrik multiple lenf nodunda patolojik F-18 FDG tutulumu izlenmedi.

Mediastinde, aortkopulmoner 6 mm çaplı lenf nodunda lenik düzeyde artmış F-18 FDG tutulumu izlenmiştir (SUVmaks: 4.30, reaktif).

Diğer mediastinel lenf nodu istasyonlarında izlenen multiple lenf nodlarında patolojik F-18 FDG tutulumu izlenmedi.

Her iki akciğer parametride patolojik F-18 FDG tutulumu izlenmedi.

Özefagus distalından başlayarak yaklaşık 6 cm'lik segmentte mide kardiyasına uzanım gösteren, en geniş yerinde 1.5 cm ölçülen kitlesel duvar kalınlaşma alanında artmış F-18 FDG tutulumu izlenmiştir (SUVmaks: 68.54)

Peritoneal alanda, boyutu 18x14 mm boyutlu olmak üzere izlenen multiple nodularda artmış F-18 FDG tutulumu izlenmiştir (SUVmaks: 19,14)  
Karaciğer sağ lobda, büyüğü segment 7-8 bileşkesinden başlayarak segment 5'e uzanım gösteren, santral nekrotik görünümü, 6.5x3.5 cm boyutlu olmak üzere multiple hipodens lezyonları artmış F-18 FDG tutulumu izlenmiştir (SUVmaks: 13,68)

Parasartik, aortikanevral, paranevral alanda büyüğü 14 mm çaplı olmak üzere izlenen multiple lenf nodulunda artmış F-18 FDG tutulumu izlenmiştir (SUVmaks: 6,63)

Peritoneal paranevral F-18 FDG tutulumu izlenmedi  
Kalın duvarlı aortikanevral F-18 FDG tutulumu izlenmedi  
Diğer viscer alarında F-18 FDG'nin normal fizyolojik dağılımı mevcuttur

#### SÖZLEŞME

Mide karaciğerde tanımlanan lezyon alanlarında, tanımlı karaciğer lezyonlarında ve abdominal lenf nodularında malignite ve metastaz ile uyumlu hipermetabolizma izlenmiştir. Histopatolojik korelasyon önerilir.

Tercih No: 1705A3

Ülke: Türkiye

**NAZİM DOĞRUCAN**

Doktor Öğretim Üyesi

Ruham Adı: Çarşılar Mah. Etiler Blz. No:1 06060 Çankaya/Ankara

Telefon: 0312 552 60 00 Fax: Web:

Raporu Yazdıran Kullanıcı Kodu: ZEKIYE NESLİHAN İHAN - 20005495

[19 Oc 2023 08:58:52] [19.104.172.32] [08.06.23.08.38.52]

E- ankarasine@trnecik.gov.tr  
Fizika

Raporu Veren Bilinen Telefon No:

Bu hastamızın takibi Dr.  
Muharrem Murat Yıldız  
tarafından yapılmıştır.

**RADYODİAGNOSTİK ANABİLİM DALI**

H. No - Adı Soyadı : 637630 MEHMET  
Doğum Tarihi :  
Cinsiyet - Yaş : Erkek - 51 yıl  
İsteyen Bölüm : Prof. Dr. Halil DEĞERTEKİN  
İsteyen Doktor : Prof. Dr. Halil Bingöl DEĞERTEKİN

Kurumu : SGK BAŞKANLIĞI  
Başvuru Tarihi : 14/07/2023  
Kabul Tarihi : 14/07/2023 10:05  
Sonuç Tarihi : 14/07/2023 11:04  
Rapor Tarihi : 14/07/2023 11:27

**TETKİK SONUCU**

**TÜM ABDOMEN USG**

Klinik Bilgi : mide ca . diğer organlarda ve karaciğer met ?

**TÜM ABDOMEN US İNCELEMESİ**

Karaciğer parankimi heterojen, konturları düzensiz, boyutları normaldir. İntrahepatik vasküler yapılar ve safra yolları normal görünümündedir. Karaciğer parankiminde segment 5 bölgesinde 32x23 mm boyutlarında, hipoekoik, heterojen görümlü, sınırları düzensiz solid lezyon izlenmiştir.

Safra kesesi duvarı düzensiz, normal kalınlıktadır. Lümen içerisinde patoloji izlenmemiştir.

Duallık boyutları normal sınırlardadır. Parankim homojen olarak değerlendirilmiştir.

Her iki böbrek normal lokalizasyonda, sağ böbrek yaklaşık 114x56x40 mm boyutlarında, parankim kalınlığı ortalama 18 mm'dir. Sol böbrek 117x53x45 mm boyutlarında, parankim ortalamı 17 mm'dir. Taş veya kitle izlenmedi. Pelvikalikseal sistem normal kalibrasyondadır.

Orta hat yapılarının değerlendirilmesi gaz süperpozisyonu nedeniyle suboptimaldir. İzlenebildiği kadaryla; Pankreas izlenebilen sınırlı korpus kesimlerinde konturları düzensiz, parankimi homojen, normal boyutlardadır. Abdominal aorta, VCI ve abdominal vasküler yapılar doğaldır. Mesane dolusu suboptimaldir.

Pronat bez konturları düzensizdir. Parankimi heterojendir. Yaklaşık 52x42x38 mm olarak ölçülmüştür (yaklaşık 44 gr.). Kapsülü düzgün görünümündedir.

**SONUÇ: Karaciğer parankiminde solid lezyon, karaciğer parankiminde heterojenite**

**Dr. Zehra DEMİRBILEK ÖZDEMİR**

SONUÇ: Karaciğer parankiminde solid lezyon, karaciğer parankiminde heterojenite

Doç. Dr. Gülçay Kaan ATAÇ  
Telsiz No: 48381

# KANSER- 5/2

HASTA : Mehmet (Yemek Borusu-Mide vb. CA - Metastaz)  
TEDAVİ: Nisaterapi SÜRE: 8 Gün SONUÇ: Başarılı

**ÖZEL AHENK PATOLOJİ LABORATUVARI**  
(Laboratuvar Ruhsat Numarası: 557)

**ahenk**  
laboratuvarı

Adı Soyadı : MEHMET  
T.C Kimlik No : 26\*\*\*\*\*16  
Doğum Tarihi / Cinsiyet : 51 / Erkek  
Protokol No / Barkod No : 5783593 / 25663476  
Rapor Numarası : [535081] / [25663476] [2023]  
Patoloji No : B230508702

Tetkik İstem Tarihi : 25.05.2023 00:00  
Numune Alma Tarihi : 25.05.2023  
Numune Kabul Tarihi : 29.05.2023 12:46  
Numune Türü : Materyal Patoloji

Kurum : ÖZEL MEDİCENTER HASTANESİ  
Doktor : UZM. DR. M. HANFİ KILICARSLAN

**PATOLOJİ RAPORU**

909820 Mide, Biyopsi Tek Lokalizasyon Uzman Onay Tarihi: 02.06.2023

ICD-O Morfoloji: 8140/3 Adenokarsinom, NOS  
Yerleşim Yeri: c16.9 Mide, BBT

KLİNİK BİLGİ/ÖN TANI : Mide, kardia, endoskopik biyopsi, Ca?

MAKROSKOPİ :  
En büyüğü 0,2 cm çapında 5 adet gri-sarı renkli endoskopik biyopsi örnekleridir.  
MİKROSKOPİ :  
Kesitlerde tek katlı kolumnar epitel çok katlı yassı epitel ile döşeli mukozal doku örnekleri izlenmektedir. İzlenen doku örneklerinde, önemli bir stroma içerisinde düzensiz adenoid yapılar, kordonlar ve tek hücre infiltrasyonları tarzında invazyon oluşturan tümoral lezyon mevcuttur. Tümör geniş eozinofilik sitoplazmalı, iri, hiperkromatik ve pleomorfik nükleuslu, belirgin nükleollü, yüksek mitotik aktiviteye sahip atipik epitelial hücrelerden oluşmaktadır. Stromada lenfoplazmasiter inflamatuvar hücre infiltrasyonu dikkati çekmektedir.  
Yapılan Toluidin Blue boyamasında Helikobakter Pylori varlığı izlenmemiştir.  
TANI :  
MİDE, KARDİA; ENDOSKOPIK BİYOPSİ:  
- ADENOKARSİNOMA, ORTA DERECEDE DİFERANSİYE  
Histokimyasal Çalışma (Toluidin Blue) : Helikobakter Pylori izlenmemiştir (-)

Uzm. Dr. Tamer İMAMOĞLU  
Patoloji Uzmanı  
Dip. No: 98.0601/48 İht.No: 6425188815

Bu raporun doğruluğunu <https://rapor.ahenklab.com.tr/Login.aspx?bireysel> adresinden giriş yaparak sağlayabilirsiniz.  
Bu rapordeki test/testler Ahenk Merkez Laboratuvarımızda çalışılmıtır.

Bu rapordeki klinik veriler Ahenk Patoloji Laboratuvarımızda üretilmiştir. Kaynak belirtmeden kullanılamaz.  
İmtisaz ve keşif raporları geçerlidir.  
L.R. 256/Rev. 04/09/20  
[195.175.210.182] [00-OC-29-19-04-46] [03.06.2023 14:47] [EDACES4B-OC3C-4813-994A-4FFD3B138EC5] Rapor Basım Tarihi : 03.06.2023 14:47 Bu raporun tamamı 1 sayfa.  
Sayfa: 1/1

Merkez: Merkez Mah. Darılacece Cad. No: 20/96. 34381 Şişli / İstanbul T. 444 89 88  
Şişli Şube: Merkez Mah. Halaskargazi Cad. No: 209 Kipman Apt. Kat: 6 B Şişli / İstanbul T. 0212 230 08 38  
Anadol Şube: Merkez Mah. Reşitpaşa Cad. No: 51/3 Anadol / İstanbul T. 0212 509 50 52  
Kadıköy Şube: Saadettin Mah. Bağdat Cad. Selçuk Apt. No: 397/B Kat: 1 D: 3 Kadıköy / İstanbul T. 0216 368 60 70-71

[www.ahenklab.com.tr](http://www.ahenklab.com.tr) [ahenklab@ahenklab.com.tr](mailto:ahenklab@ahenklab.com.tr)

T.C. SAĞLIK BAKANLIĞI  
ANKARA İL SAĞLIK MÜDÜRLÜĞÜ  
ANKARA BİLKENT ŞEHİR HASTANESİ  
TIBBİ PATOLOJİ KLİNİĞİ TETKİK SONUÇ RAPORU  
(Laboratuvar Ruhsat No: 576 / 01)

Kurum adresi: Ankara Bilkent Şehir Hastanesi Üniversiteler Mahallesi 1604. Cade No: 9 Bilkent/Çankaya/ANKARA  
Tel: (0312) 552 80 00 Kurum Web Adresi: <https://ankarasehir.saglik.gov.tr/> E-Posta: [ankarasehir@saglik.gov.tr](mailto:ankarasehir@saglik.gov.tr)

HASTA ADI SOYADI: MEHMET  
T.C.: 26\*\*\*\*\*16  
DOĞUM TAR. /CİNSİYETİ: 14-Eyl-1971 ERKEK  
DOĞUM YERİ: PATNOS

PROTOKOL NO-B: 60542/ 2023  
TETKİK İSTEYEN: DERYA ARI  
MH6 Gastroenteroloji Endoskopi Günübirlik

ARŞİV / PROTOKOL NO: 5933618/ 17624720-1  
İSTEK ZAMANI: 01-08-2023 11:38  
NUMUNE ALIM: 01-08-2023 11:30  
ONAY TARİHİ: 18-08-2023 14:20

NUMUNE TÜRÜ: Mide, BBT  
NUMUNE ALIM SEKLİ: BIOPSİ / KÜRETAJ

KLİNİK BİLGİ: kardiya infiltratif lezyon adeno ca tanılı incura da nodüler alan

MAKROSKOPİ: mehmet dörma  
1- kardiya kayıtlı materyal: büyük olan 4x2x1 mm küçük olan 1x1x1 mm ölçülerinde 6 adet doku parçası. Tamamı 6 parça bir kaset  
2- insusura kayıtlı materyal: büyük olan 3x2x2 mm küçük olan kırntı halinde 5 adet doku parçası. Tamamı 5 parça bir kaset  
02.08.2023  
Tekin Sultan

MİKROSKOPİ: Kardiyaaya ait kesitlerde ülser, ülser zemini granülasyon dokusu, yoğun kronik aktif inflamasyon içeren doku parçaları yanı sıra bazıları intestinal metaplazi içeren bezlerin bulunduğu gastrik mukozaya ait örnekler izlenmiştir. Örneklerin bir tanesinin kenarında yoğun mikst tipte inflamasyonla karışık olarak atipik görünümde hücrelerden oluşan az sayıda bez yapısı dikkati çekmektedir. Mevcut bulgular malignite açısından şüpheli uyandırmaksız birlikte bu biyopside daha ileri bir yorum yapmak mümkün değildir. Klinik korelasyon önerilir.  
PANCK ile infiltratif tümör hücreleri görülmemiştir.  
Histokimyasal incelemede İntestinal metaplazi için PAS-AB ve H. pylori için Giemsa çalışıldı.

TANI: 1- LÜTFEN MİKROSKOPİYİ OKUYUNUZ; Mide, Kardiya, Endoskopik biyopsi.  
2- DÜŞÜK DERECELİ DİSPLAZİ İÇEREN KRONİK AKTİF ATROFİK GASTRİT, İNTESTİNAL METAPLAZİ;  
Mide, İncessus; Endoskopik Biyopsi.  
Sydney e göre:  
-Kronik inflamasyon: ++++  
-Aktivasyon: ++++  
-Atrofi: ++++  
-İntestinal metaplazi: ++++  
-H. pylori yoğunluğu: -

ICD-O KODU : 00000 Neoplazma rastlanmamıştır.

UYGULANAN ÖZEL YÖNTEMLER:

NOT / YORUM:

Bu rapordeki bilgiler Ankara Bilkent Şehir Hastanesi Tıbbi Patoloji Kliniğinin bilgisi olmadan araştırma ve bilimsel makale amaçlı kullanılamaz

Rapor Revizyon No : 1 Rapor Basım Zamanı : 18.08.2023 14:20:46 Devami arka sayfa. 1 / 2



## ÖZEL AHENK PATOLOJİ LABORATUVARI

(Laboratuvar Ruhsat Numarası: 557)



Adı Soyadı : MEHMET  
T.C Kimlik No : 26\*\*\*\*\*16  
Doğum Tarihi / Cinsiyet : 51 / Erkek  
Protokol No / Barkod No : 5783593 / 25663476  
Rapor Numarası : 15350811(25663476) (2023)  
Patoloji No : 6230508702

Testlik İstem Tarihi : 25.05.2023 00:00 Kurum : OZEL MEDICENTER  
Numune Alma Tarihi : 25.05.2023 HASTAHESI  
Numune Kabul Tarihi : 29.05.2023 12:46 Doktor : UZM. DR. M. HANIFI  
Numune Türü : Malignite Patoloji KILÇARSLAN

### 909820 Mide, Biyopsi Tek Lokalizasyon

Uzman Onay Tarihi: 02.06.2023

ICD-0 Morfoloji: 8140/3 Adenokarsinom, NOS  
Yerleşim Yeri: C16.9 Mide, BBT

KLİNİK BİLGİ/ON TANI : Mide, kardia, endoskopik biyopsi, Ca?

#### MAKROSKOPI :

En büyüğü 0,2 cm çapında 5 adet gri-sarı renkli endoskopik biyopsi örnekleridir.  
MİKROSKOPI :

Kesitlerde tek katlı kolumnar epitel çok katlı yassı epitel ile döşeli mukozal doku örnekleri izlenmektedir. İzlenen doku örneklerinde, odemli bir stroma içerisinde düzensiz adenoid yapılar, kordonlar ve tek hücre infiltrasyonları tarzında invazyon oluşturan tümöral lezyon mevcuttur. Tümör geniş eozinofilik sitoplazmalı, iri hiperkromatik ve pleomorfik nükleuslu, belirgin nükleollü, yüksek mitotik aktiviteye sahip atipik epitelial hücrelerden oluşmaktadır. Stromada lenfoplazmasiter inflamatuvar hücre infiltrasyonunu dikkati çekmektedir.

Yapılan Toluidin Blue boyamasında Helikobakter Pylori varlığı izlenmemiştir.

TANI :

MIDE, KARDİA; ENDOSKOPIK BİYOPSİ:

- ADENOKARSİNOMA, ORTA DERECEDE DİFERANSİYE

Histokimyasal Çalışma (Toluidin Blue) : Helikobakter Pylori izlenmemiştir (-)

Uzm. Dr. Tamer İMAMOĞLU  
Patoloji Uzmanı

Dip. No: 98.0601.54 İht.No: 6425188815

Bu raporun doğruluğunu <https://rapor.ahenklab.com.tr/Login.aspx?Bireysel> adresinden giriş yaparak doğrulayabilirsiniz.  
Bu raporları foto/teker Ahenk Merkez Laboratuvarımızda çekilmiştir.

Bu raporları online veriler Ahenk Patoloji Laboratuvarında izlenmektedir. Kaynak belirtilmeden kullanılamaz.  
İmza ve Mühür raporlar geçerlidir.

LB-F56/Rev.04/0920

(195.175.210.162) | 00-00-29-19-04-46 | 03.06.2023 14:47 | EDACE548-003C-4813-9444-4FFD381386C5 |

Merkez:  
Merkez Mah. Darıcaçay Cad.  
No: 20 Ph. 34381  
Şişli / İstanbul  
T. 444 89 88

Şişli Şube  
Merkez Mah. Halkalıyazıcı Cad.  
No: 209 Kışan Ac. Kat: 6 B  
Şişli / İstanbul  
T. 0212 230 08 28

Avdaş Şube  
Merkez Mah. Keleşözü Cad.  
No: 51/3  
Avdaş / İstanbul  
T. 0212 509 50 52

Kadıköy Şube  
Suadiye Mah. Bağdat Cad. Selçuk Apt.  
No: 397/B Kat: 1 D: 3  
Kadıköy / İstanbul  
T. 0216 368 60 70-71

Rapor Başın Tarihi : 02.06.2023 14:47 - Bu raporun tamamı 1 sayfa'dır.  
Sayfa: 1/1



T.C.  
SAĞLIK BAKANLIĞI  
ANKARA İL SAĞLIK MÜDÜRLÜĞÜ  
ANKARA BİLKENT ŞEHİR HASTANESİ  
TIBBİ PATOLOJİ KLİNİĞİ TETKİK SONUÇ RAPORU



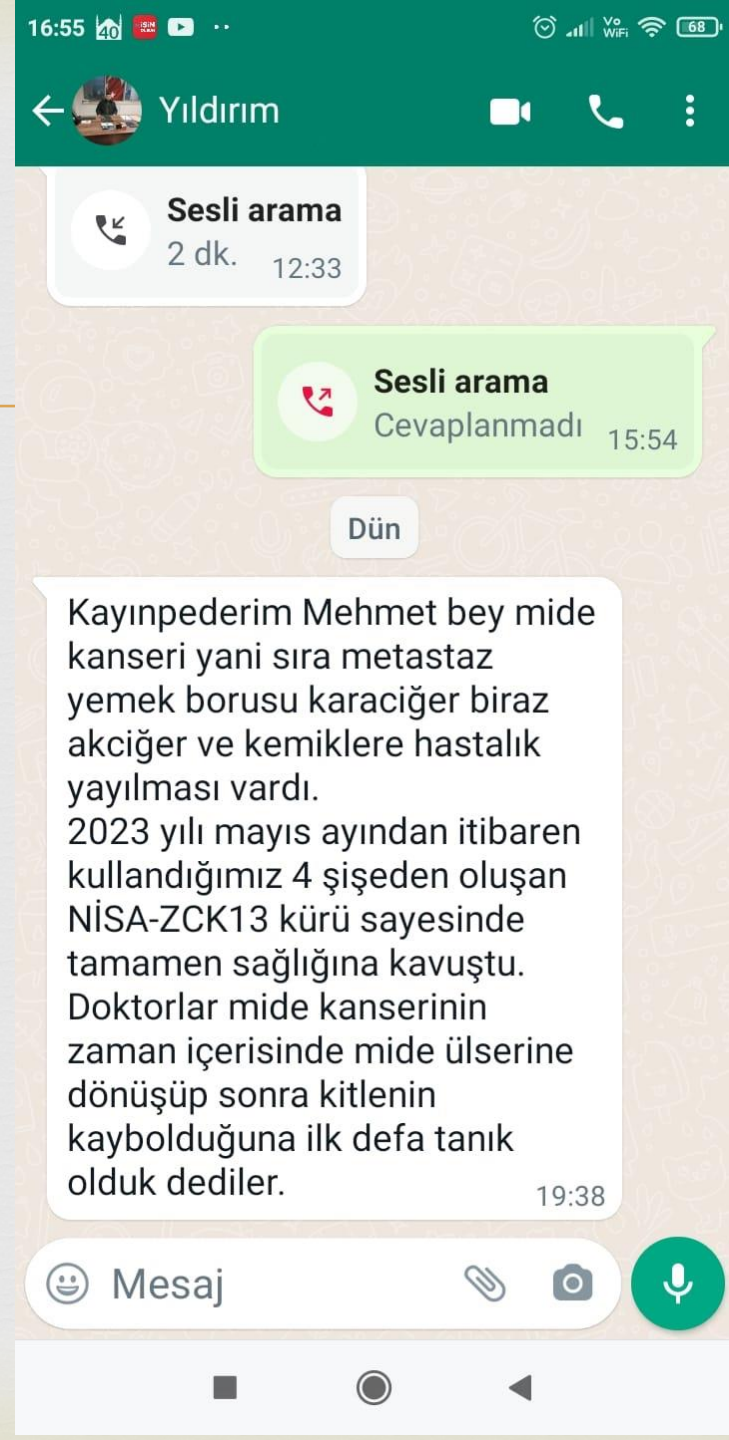
Kurum Adresi: Ankara Bilkent Şehir Hastanesi Üniversiteler Mahallesi 1604. Cadde No: 9 Bilkent/Çankaya/ANKARA Tel: (0312) 552 60 00	Kurum Web Adresi: <a href="https://ankarasehir.saglik.gov.tr/">https://ankarasehir.saglik.gov.tr/</a> E-Posta: <a href="mailto:ankarasehir@saglik.gov.tr">ankarasehir@saglik.gov.tr</a>
HASTA ADI SOYADI: MEHMET T.C.: 26*****16	PROTOKOL NO-B: 60542/ 2023
DOĞUM TAR./CİNSİYETİ: 14-Eyl-1971 ERKEK	TETKİK İSTEYEN: DERYAARI
DOĞUM YERİ: PATNOS	MH-6 Gastroenteroloji Endoskopi Günübirlik
ARŞİV / PROTOKOL NO: 5933618/ 17824720-1	İSTEK ZAMANI: 01-08-2023 11:36 NUMUNE KABUL: 01.08.2023 16:29
NUMUNE TÜRÜ: Mide, BBT	NUMUNE ALIM: 01.08.2023 11:30 ONAY TARİHİ: 18.08.2023 14:20
KLİNİK BİLGİ: kardiyada infiltratif lezyon adeno ca tanımlı incuira da nodüller alan	NUMUNE ALIM ŞEKLİ: BIOPSI / KÜRETAJ
MAKROSKOPI: mehmet dörme 1- kardiya kayıtlı materyal: büyük olan 4x2x1 mm küçük olan 1x1x1 mm ölçülerinde 6 adet doku parçası. Tamamı 6 parça bir kaset 2- insusura kayıtlı materyal: büyük olan 3x2x2 mm küçük olan kırıntılı halinde 5 adet doku parçası. Tamamı 5 parça bir kaset 02.08.2023 Tekn.Suñlan	
MİKROSKOPI: Kardiya ait kesitlerde ülsler, ülsler zemini granülasyon dokusu, yoğun kronik aktif inflamasyon içeren doku parçaları yanı sıra bazıları intestinal metaplazi içeren bezlerin bulunduğu gastrik mukozaya ait örnekler izlenmiştir. Örneklerin bir tanesinin kenarında yoğun mikst tipde inflamasyonla karşık olarak atipik görünümde hücrelerden oluşan az sayıda bez yapısı dikkati çekmektedir. Mucvut bulgular malignite açısından şüpheli uyandırmakta birlikte bu biyopside daha ileri bir yorum yapmak mümkün değildir. Klinik korelasyon önerilir. PANCK ile infitrafif tümör hücreleri görülmemiştir. Histokimyasal incelemede Intestinal metaplazi için PAS-AB ve H. pylori için Giemsa çalışıldı.	
TANI: 1- LÜTFEN MİKROSKOPIYI OKUYUNUZ; Mide, Kardiya, Endoskopik biyopsi. 2- DÜŞÜK DERECELİ DİSPLAZİ İÇEREN KRONİK AKTİF ATROFİK GASTRİT, İNTESTİNAL METAPLAZİ; Mide, İnciasura; Endoskopik Biyopsi. Sydney e göre: -Kronik inflamasyon: ++/+++ -Aktivasyon: ++/+++ -Atrofi: +/+++ -İntestinal metaplazi: ++/+++ -H. pylori yoğunluğu: -	
ICD-O KODU : 000000 Neoplazma rastlanmamıştır.	
UYGULANAN ÖZEL YÖNTEMİ FR:	
NOT / YORUM:	

Bu rapordaki bilgiler Ankara Bilkent Şehir Hastanesi Tıbbi Patoloji Kliniğinin bilgisi olmadan araştırma ve bilimsel makale amaçlı kullanılamaz

# HASTA YAKINI YORUMU



- Önceki slaytlarda bilgileri ve raporları sunulan Mehmet bey iki farklı ürünümüzden oluşan NİSA-ZCK13 kürümüzü bizzat kullanarak şifa bulmasına destek olunmuştur.
- Yandaki mesaj içeriğinde hastası hakkında beyanda bulunan hasta yakını Yıldırım beyin mesajı konunun kısa ve öz bir özetidir.



# KANSER- 6

HASTA : Dr. M. Murat Yıldız'ın hastası (Antalya Kemer)

SONUÇ: Başarılı

TEDAVİ: Nisaterapi + Ablasyon



Öyküsü: Eski meme CA ameliyatlısı karaciğer nuksu olup 8 ve 3 cm çaplı iki adet karaciğer kitlesi mevcuttu. Nisaterapi sonrası 3 cm olan kayboldu 8 cm olan 3 cm'ye indi daha sonra ablasyon tedavisi yapıldı.



# DİĞER HASTALIKLAR



- Cafer bey KOAH hastası kişisel hazırlanan özel iki dozda büyük çapta iyileşme sağlamıştır.
- Endonezya da bir sinek tarafından bacağı ısırılan bir yazılımcı genç ise ayağın hızla şişmesi ve kangrene dönüşmeye başlaması üzerine ABD'ye götürülmüş ancak orada bacağın ampute edilmesi ve bununda yol riski dikkate alındığında en iyi Türkiye'de yapılması tavsiyesi üzerine geri ülkemize dönmüştür. Bu alanda kişiye özel geliştirilen 4 şişeden oluşan ürünün birlikte hastaya uygulanması sonucu bacak iyileşmiş ve hasta normal yaşantısına sağlıklı bir şekilde devam etmektedir.

# DİĞER HASTALIKLAR

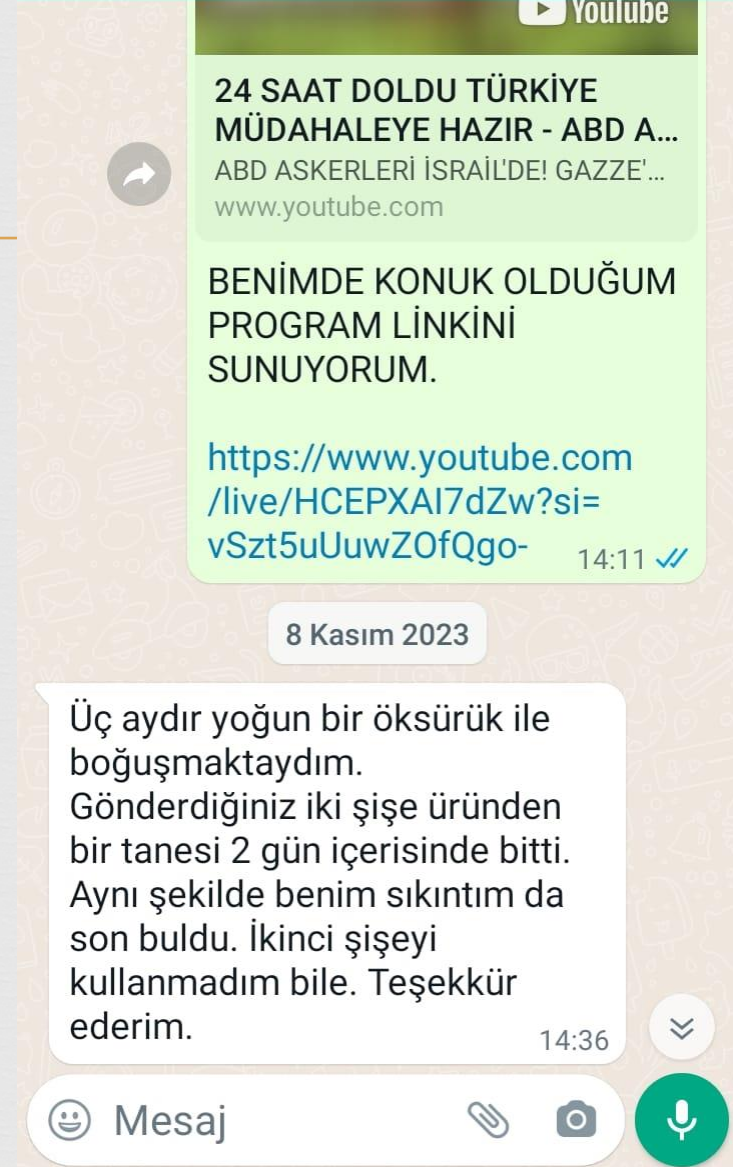
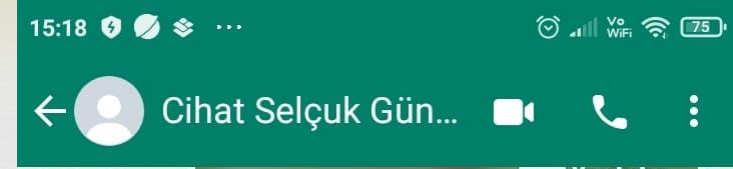

- ❧ **Merve hanım 37 yaşında MS hastası. Hastalığının başında tarafımızca müdahale edilmiş ve iki kür NİSA serisi özel ürünümüzden kullanılmıştır. Hastanın kendi ifadesi;**
- ❧ *Abim ve ablam selam. İki kür kullandım biliyorsunuz. Öncelikle emeğinize ilmininize sağlık. İlk kürde sol gözüm ile başımın orada sürekli şiş damarlar ve ağrı rahatsızlık veren durum sol kolumda ki uyuşma geçti. İlk emarım ile ikinci emar arasında oldukça büyük fark vardı. Hatta hocamız acil dediği ilaçlı emari 6 ay sonraya erteledi. Onu da içimiz rahat etsin dedi. Onu da bir iki ay sonra çektireceğim. Kendimi daha iyi hissediyorum. Yoğun stres altında kalmadığım sürece bölgede herhangi bir rahatsızlık da hissetmiyorum. İlacı kullandığımdan bu güne o damar asla şişmedi o şekilde bir uyuşma başımda yada sol kolumda çok şükür olmadı. Allah razı olsun*

# BİR HASTANIN YORUMU

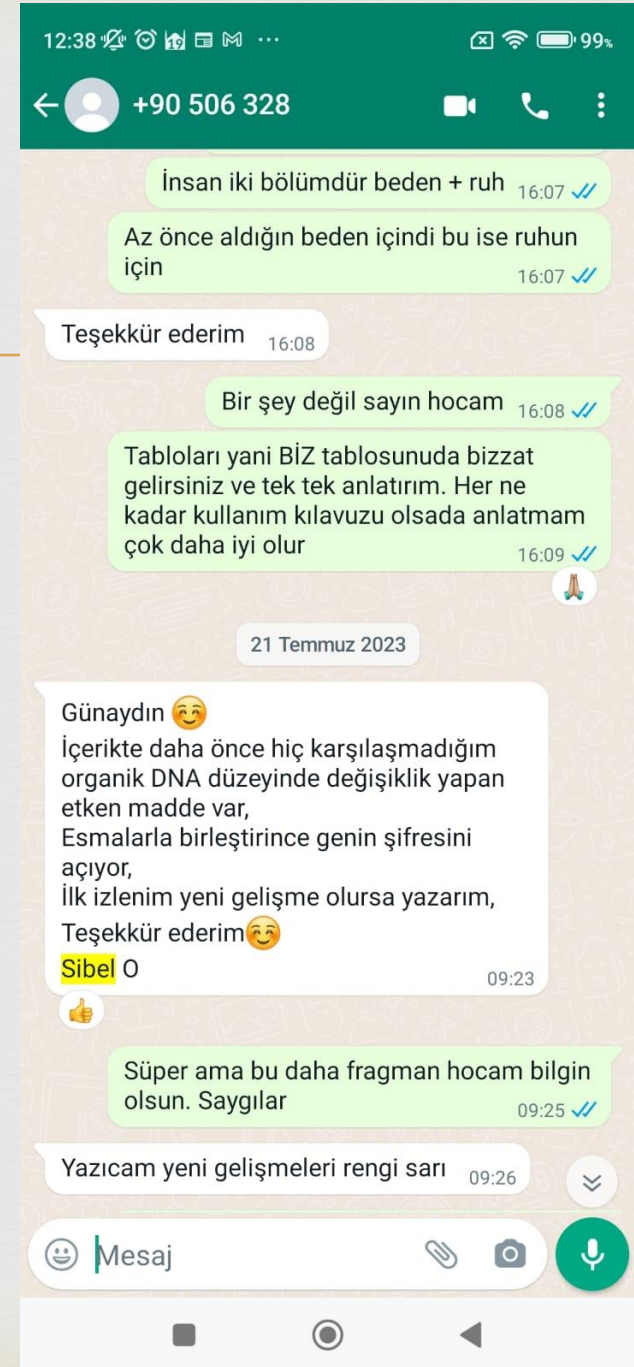


- ❧ Son zamanlarda grip türü üst solunum yolu hastalıkları hem 3 ay gibi bir sürede geçmemekte hem de insanlara büyük sıkıntı vermektedir.
- ❧ Bunların yanı sıra Covid19 ve mutasyonları halen can almaya devam etmekte ama gündemde yer almamaktadır.
- ❧ Yandaki mesaj içeriğinde bir hastanın durumunun ve sonucun kısa ve öz bir özeti sunulmuştur.



# BİR DOKTOR YORUMU

- ☞ Sayın doktorumuzun talebi üzerine kanser kürümüzdeki iki farklı ürünü bizzat kullanarak denemesi için kendisine verilmiş eş zamanlı olarak kendisi için kişiye özel manevi şifa çalışması da yapılarak **NİSATERAPİ** hakkındaki görüşleri istenmiştir.
- ☞ Yandaki mesaj içeriğinde bulunan doktor görüşü bizde freelancer olarak görev yapan ve bu doktor hanımla tanışmamıza vesile olan Muhammed Halis Demirel beye de ayrıca bilgi edinmesi amacıyla iletilmiştir.



# NİSATERAPİ



☞ Tamamen doğal **BİTKİSEL EKSTRAKLAR** kullanılarak elde edilen etken maddelerin ileri teknoloji kullanılarak halk tabiri ile şurup karışımı haline getirilmesi sonucu elde edilen ve **NİSA** serisi olarak adlandırılan yeni nesil ürünlerin başta **kanser** olmak üzere **çok özel hastalıklara MADDİ** destek olarak kullanılmasının yanı sıra ayrıca hasta tarafından talep edilirse **MANEVİ** destek bölümünün (Meditasyon/zikir) eş zamanlı uygulanması metodunun tamamına **NİSATERAPİ** adı tarafımızca verilmiştir. Ürünlerimiz bazı hastalarımız tarafından şurup değil **İKSİR** olarak adlandırılmaktadır.

# NİSA SERİSİ ÜRÜNLER



- ❧ Zararlı mikroorganizmalardan bakteri/mikropların sentetik kimyasal ürünlere karşı gittikçe artan direnç kazanmaları sonucu özellikle antibiyotiklerin kısa bir süre sonra etkilerini tamamen yitireceği bilim adamları ve sektör önderlerinin açıklamalarından anlaşılmaktadır.
- ❧ Bu ve benzeri nedenlerden dolayı ürünlerimiz halen bilinen ve uygulanan ilaç ve takviye edici gıda üretim yol ve yöntemlerinden tamamen farklı tesislerde doğal ortam ve koşullar taklit edilerek **YENİ, YERLİ ve MİLLİ** bir üretim tekniği ile **ISO 22000** standartlarında üretilmektedir.

# NİSA ve TERAPİ



- ❧ NİSA adı verilen ürün serimiz;
- ❧ NİSAU-118
- ❧ NİSAG-119
- ❧ NİSA-118119
- ❧ NİSA-ZCK13
- ❧ Yakın zamanda kozmetik ürünler; ağız ve diş sağlığı ürünleri, krem, saç besleyiciler ve koruyucuların üretimlerine başlanacaktır.
- ❧ Ürünlerimiz IV hariç her tür yoldan alınabilmektedir.

# YENİ NESİL TERAPİ



- ❧ Nisaterapi metodu ve ürünleri ülkemizde yavaş yavaş yankı bulmaya ve hızla alanında zirveye yol almaktadır.
- ❧ Hatta ülke dışından Almanya'dan bile talep edilmektedir.
- ❧ Ancak ürün politika ve stratejimiz gereği yurt dışına ihraç amaçlı dahi ürün gönderilmemektedir.
- ❧ Nihai ürün ihracı yerine ülkemize hasta alımı kısaca **NIHAL** adını verdiğimiz SAĞLIK TURİZMİ tarafımızca yakın zamanda başlatılacaktır.

# DÜNYA'YA TÜRK İMZASI



- ☞ PEMBE ve VENİG Ltd. Şirketlerinin sahibi aynı zamanda MAVİAY DERNEĞİ yönetim kurulu ve Genel Başkanı Ziya Can Koçak, insanlığa FİKİRDEN ÜRÜNE kazandırdığı ürünler ile gelecekte uzayda kurulacak insan kolonilerinde bile üretim, istihdam faaliyetlerinde bulunabilecek ve buralarda da sivil toplum örgütü kurabilecek stratejilerinin mimarıdır.
- ☞ 27.04.2023 yılında bir tıp doktoru ile bir profesör tarafından Ziya Can Koçak'ın Einstein Vakfı ödülü için aday gösterildiği Türkçe-İngilizce metinler sonraki slaytlarda sunulmuştur.

## ADAY GÖSTERİMİ ÖZETİ

Adayımın yaptıkları yapabileceklerinin garantisi olup ilaç ve fonksiyonel gıda alanlarında yeni nesil nano hatta piko teknoloji hatta frekansla vb. çok değişik şekillerde tedavi üzerinde çalışmaları bulunduğundan hem maddi açıdan hem de manevi değeri çok yüksek olan vakfinizin birincilik ödülüyle desteklenmesi kanaatinde olduğumdan aday gösteriyorum.

Dr. Muharrem Murat Yıldız

Uzman Doktor

Üroloji ve Fitoterapist

**Op. Dr. Muharrem Murat YILMAZ**

Üroloji Uzmanı  
Femtasitlik Mikrobiyoloji  
GETAT Uygulayıcısı  
Kazırmak Mah. 1436. Sok. No: 1/10 Çarşıbaşı / ANKARA  
Teli : 0312 287 0972 / 0312 287 0973 / 0312 5342 018  
Baskın Mah. No: 654 / 2005 T.C.S. : 10 9 5342 018  
Üroloji Uzmanı, Dip. No: 654 / 2005 / 48407  
İşyeri Hekimliği No.: 2504/2013

## ADAYLIK MEKTUBU

Tarafmdan aday olarak Endüstri Mühendisi Ziya Can Koçak (Türkiye Vatandaşı) aday gösterilmiştir. Aday ile 1989 yılından beri aynı işyerinde ben hekim olarak o ise ARGE ve Teknik İşlerde Verim ve İşletme uzmanı olarak görev yaptı.

Bir müddet farklı yerlerde çalışsak ta ilişkimiz kesilmedi ve en son olarak 1997 yılında Japonya JİCA'da aldığı Enerji ve Çevre üzerine kursta Faydalı Mikroorganizmalardan enerji üretimi ve canlıların ve çevrenin sağlığı alanında yoğunlaşmış ve geri döndüğü 1998 tarihinden itibaren ülkemizde de bu çalışmalarını devam ettirmiştir.

Özellikle 2017 yılından itibaren İnsan, Hayvan, Bitki ve Çevre sağlığı (TEK SAĞLIK) alanında çalışmalarını yoğunlaştırmıştır. Özellikle antibiyotiklerin zararlı bakterilere karşı geliştirdiği direnç nedeniyle 2025 yılından itibaren etkisi neredeyse son bulacak olan antibiyotikler yerine acilen yeni ve yerli bir ürün ortaya koymak için faaliyetlerini yoğunlaştırmıştır.

Gittikçe artan uzay seyahatleri ve iklim değişimleri nedeniyle eriyen kutuplar ve Everest dâhil eriyen buzullar nedeniyle ortaya bilinmeyen tür zararlı mikroorganizmaların çıkması riskine karşı yeni nesil Natürel İlaç Serum Aşı (NİSA) ve hatta fonksiyonel/takviye edici gıdalar ile ilgili fikirden ürüne şeklinde çok başarılı sonuçlar aldığı çalışmalar yapmıştır ve halende devam etmektedir.

Nitekim sağlık alanında çalışmalarını ürüne dönüştürdüğü 2019 yılında NİSAU-118, NİSAG-119 ve NİSA-118119 şeklinde üç ürün ortaya koymuştur. 2020 yılı başından itibaren bütün dünyayı etkisine alan Covid19 salgınına karşı bu üç ürün 2020 Mayıs ayında T.C. Gazi Üniversitesi Eczacılık Fakültesince literatür taraması yapılmış ve olumlu sonuçlanmıştır.

Söz konusu Eczacılık Fakültesi tarafından çizilen yol haritası dikkate alınarak ilk önce bu üç ürünün sitotoksitesite testleri yapılmış, bu testleri başarıyla geçen anılan üç ürün nihai olarak Sars-Cov2 yani Covid19 üzerinde pek çok defa defa antivirüs aktivite testlerine tabi tutulmuştur.

Üç ürünün sitotoksitesite ve antivirüs aktivite testleri ülkemizin en saygın kuruluşlarından TÜBİTAK MAM tarafından ve ücretleri Ziya Can Koçak tarafından karşılanmıştır. Zaten aday bu güne kadar hiçbir çalışmasında ne yerli ne yabancı resmi/özel hiçbir organizasyon ve şahıstan bir taahhüt veya ortaklık vb. bağlantısı olmadan tamamen kendi öz kaynaklarıyla bütün projelerini yürütmektedir.

Neticeten yapılan bütün testler ve konuları;

**“SARS-COV-2 virüsüne karşı NİSAG-119 (Galaksi), NİSAU-118 ve NİSA-118119 örneğinin RTCA cihazı ile Antiviral etkinliğinin incelenmesi”** olup, inceleme sonucu “ ... gerçek zamanlı hücre analizatörü (anti-viral etkinlik) çalışması sonucunda numunenin 1/4 dilüsyonunun COVID 19 (Sars – Cov-2) virüsünün VERO E6 hücreleri üzerinde enfeksiyon etkisini (Nisag-119) 31 saat, (Nisau-118) 38 saat ve (Nisa-118119) 42 saat geciktirdiği (4 log10 azalma) görülmektedir .....” sonuçları TÜBİTAK MAM tarafından 18.02.2021 tarihinde elde edilmiştir.

Bu sonuçlar ile 2021 yılı Kasım ayında ülkemizin Konya Selçuk Üniversitesi Tıp Fakültesiyle birlikte Faz1 hızlı geçiş Faz3 klinik çalışması başlatılması kararına varılmış ancak yeterli bütçe bulunamaması, hızla artan Covid19 ölümleri ve ürünlerin ilaç olarak ortaya konmasında harcanacak zamanı dikkate alan TÜBİTAK MAM tarafından bu ürünlerin acilen insanlığın yararına kullanılması için adaya tavsiyesi

üzerine takviye edici gıda olarak özellikle NISAG-119 GALAKSİ ürünü 21.09.2021 tarihinden itibaren takviye edici gıda olarak bu ürün ticari hayata kazandırılmıştır.

Bu aşamadan itibaren hem ben, ailem ve yakın çevrem Covid19'a karşı vücut direnç sistemini güçlendirici olarak bu ürünleri kullandık hem de hastalarım kullandı. Özellikle hem Covid19 olan hem de Meme CA olan bir hastanın bu ürünü kullandığı anda süratle Covid19 hastalığını atlattığı aynı zamanda meme üzerinde olan kanser kitlesi üzerinde etkili olduğunu gördük.

Bunun üzerine Ziya Can Koçak insanlık için en büyük hastalıklardan birisi olan Kanser alanına yoğunlaşmış ve ortaya organik bitkisel etken maddeli 4 adet 250 ml şişeden oluşan sıvı formda NISA-ZCK13 adını verdiği ve 1 Kür olarak nitelendirdiği 2 adedi NISAG-119 ve 2 adedi de NISAU-118 ürününü kansere karşı ortaya çıkarmıştır.

Sahada kanser hastası gönüllüler üzerinde yaptığı çalışmalar sonuçlarını bana iletmekte ve bende bu sonuçları uzaman bir doktor ve fitoterapist gözüyle bizzat incelemekte izlemekteyim. Bu konuda bazı örnekler vermek gerekirse;

- 1- Eski meme CA ameliyatlısı karaciğer nuksu olup 8 ve 3 cm çaplı iki adet karaciğer kitlesi nisaterapi sonrası 3 cm olan kayboldu 8 cm olan 3 cm'ye indi daha sonra ablasyon tedavisi yapıldı ve hasta iyileşti.
- 2- Benzeşekilde bir hostes sol memede bulunan 4 cm X 3 cm CA kitlesi 9 günde biten 1 kür ürün kullanımıyla ortadan kalkmıştır. Özellikle memede bulunan kitleler kalsitik yapıya dönüşmektedir.
- 3- En son 17.03.2023 tarihinde bu küre başlayan bir başka meme CA hastası bayanın sol memede bulunan 8 cm X 4,5 cm ebadındaki kitle ürün kullanımı hemen sonrasında 27.03.2023 tarihli USG çekiminde kitlenin 1,9 cm X 2,7 cm boyutuna indiği görülmüştür.

Bu üç örnekten görüleceği üzere Ziya Can Koçak tarafından NISATERAPI olarak adlandırılan bu yöntemle 9 gün gibi kısa bir sürede özellikle kanser alanında çok etkili sonuçlar alınabilmektedir. Söz konusu bu NISATERAPI tedavi yöntemine ait NISA-ZCK13 ürün grubunun üretim geliştirme çalışmalarıyla birlikte direkt IV olarak kanserli bölgeye uygulanabilmesi konusunda tarafımdan adaya tavsiyede bulunulmuştur.

Temeli hemen hemen aynı organik etken maddelere ama farklı dozaj ve kombinasyonlara sahip yeni ürünler değişik hastalıklarda da başarılı sonuçlar vermektedir. Örneğin; Endonezya da bir sinek tarafından bacağı ısırılan bir yazılımcı personel aydağın hızla şişmesi ve kangrene dönüşmeye başlaması üzerine ABD'ye götürülmüş ancak bacağına tavsiyesi üzerine ampüte edilmesi ve bununla yol riski dikkate alındığında en iyi Türkiye'de yapılması üzerine hastaya ampüte edilmesi ve bununla yol riski adayın bu alanda kişiye özel geliştirdiği 4 şişeden oluşan ürünün birlikte hastaya uygulanması sonucu bacak iyileşmiş ve hasta normal yaşantısına dönmüştür.

Adayımın halen KOAH, MS, SMA gibi özel hastalıkların yanı sıra bedeni ve ruhsal etkili diğer 31 tür hastalık çeşidi ile ilgili ARGE ve ÜRGE çalışmaları devam etmektedir.

Dr. Muharrem Murat Yıldız

Uzman Doktor **MURAT YILDIZ**

**Üroloji ve Fitoterapist**

BAĞCIYATI YAKARLI YOLU / ÜROLOJİ KLİNİĞİ / ANKARA

Koşulların Mevcut Durumunda Geçerlidir. Üroloji Uzmanı Dr. Muharrem Murat Yıldız

Başvuru Ücreti: 500 TL / Gıda Ücreti: 100 TL / Üroloji Uzmanı Dr. Muharrem Murat Yıldız

Özellik Ücreti: 500 TL / Gıda Ücreti: 100 TL / Üroloji Uzmanı Dr. Muharrem Murat Yıldız



## LETTER OF NOMINATION

Industrial Engineer Ziya Can Koçak (Turkish Citizen) has been nominated by me. I have worked as a physician, and he has worked as an Efficiency and Business Administration specialist in R&D and Technical Affairs since 1989 at the same workplace.

Even though we worked in different places for a while, our relationship did not break, and he focused on energy production from Beneficial Microorganisms and the health of living things and the environment in the course on Energy and Environment, which he took at JICA, Japan in 1997, and has continued these studies in our country since his return in 1998.

Especially since 2017, it has intensified its studies in the field of Human, Animal, Plant and Environmental Health (TEK HEALTH). Especially due to the resistance developed by antibiotics against harmful bacteria, it has intensified its activities to urgently introduce a new and domestic product instead of antibiotics, which will almost cease to be effective by 2025.

He performed studies and still continues in which the new generation Natural Medicine Serum Vaccine (NISA) and even functional/supplementary foods from idea to product have been very successful against the risk of emergence of unknown kinds of harmful microorganisms due to melting poles and melting glaciers, including Everest, due to increasing space travels and climate changes.

As a matter of fact, in 2019, when he transformed its work in the field of health into products, he introduced three products as NISAU-118, NISAG-119 and NISA-118119. Against the Covid19 epidemic, which has affected the whole world since the beginning of 2020, these three products were reviewed in the literature by Gazi University Faculty of Pharmacy in May 2020 and the results were positive.

Considering the roadmap drawn by the said Faculty of Pharmacy, cytotoxicity tests of these three products were carried out first, and the three products that passed these tests were finally subjected to antiviral activity tests on Sars-Cov2, or Covid19, many times.

The cytotoxicity and antiviral activity tests of three products were paid by TÜBİTAK MAM, one of the most respected institutions in our country, and their fees were paid by Ziya Can Koçak. In any case, the candidate has been carrying out all his projects with his own resources, without any commitment or partnership or similar connection from any local or foreign official/private organization or person.

As a result, all the tests and their subjects,

"Examination of the Antiviral effectiveness of NISAG-119 (Galaxy), NISAU-118 and NISA-118119 against SARS-COV-2 virus with RTCA device", and the result of the examination was " .... As a result of the real-time cell analyzer (anti-viral effectiveness) study, it was observed that the effect of 1/4 dilution of the sample on the infection effect of COVID 19 (Sars - Cov-2) virus on VERO E6 cells had been delayed for (Nisag-119) 31 hours, (Nisau-118) 38 hours and ( Nisa-118119) 42 hours (4 log10 decrease)....." results were obtained by TÜBİTAK MAM on 18.02.2021.

With these results, it was decided to start a Phase1 rapid transition and Phase3 clinical study together with Konya Selçuk University Faculty of Medicine in November 2021, but considering the lack of sufficient budget, the rapidly increasing Covid19 deaths and the time to be spent in introducing the products as drugs, TÜBİTAK MAM decided that these products were urgently used for the benefit of humanity as a food supplement, especially NISAG-119 GALAKSI product and this product has been



# BASINDAN



HÜRRİYET  
21.05.2022

HÜRRİYET  
1. Sayfa

HÜRRİYET  
13. Sayfa

Tamam

## 2030'DA İŞ YAPACAK

■ "Dijital Obezite" temalı bir forum için Türkiye'ye gelen dünyaca ünlü fütürist Gerd Leonhard'la konuştuk. Leonhard göre 2030 yılında, şu anda var olan mesleklerin yüzde 70'i ortadan kalkacak veya format değiştirecek. İnsanın doğasına dair yeni işkoşulları ortaya çıkacak. » 14. sayfa

**NURAN CAKMAKCI**

### COVID-19 SURUBU TUBİTAK'TA

» 13. sayfada

ISSN 1304-6632

9 771304 665004



Tamam

## YÜZÜ GÜLÜYOR

Her yılın en anlamlı ya da geleneksel etkinliği olan, sadece Türkiye'ye değil, dünya çapında da ilgiyle takip edilen 'Yüzü Gülüyor' etkinliği, İstanbul'da düzenlenen 'Kavayınlar Festivali' kapsamında Etiler'de düzenlendi. 'Ya çocuklar bizim için her şey, onların da yüzü gülsün' diye konuşan Başkan Erdoğan, 'Bugün Türkiye'nin yüzü gülüyor' dedi.

### BAKAN MAHMUT ÖZER ACIKLADI: Mülteci çocuklara gelen dış destekler

**BAŞOĞLU**

### FIRST LADY'LER GETİRDİ

## ZENCEFİLLİ-CEVİZLİ COVID-19 SURUBU

TUBİTAK'ın COVID-19 Surubu

# BASINDAN (Linkler)



- ❧ <https://www.hurriyet.com.tr/gundem/zencefilli-cevizli-covid-19-surubu-tubitak-incelemeye-aldi-42067257>
- ❧ <https://www.gazetevatan.com/gundem/zencefilli-cevizli-covid-19-surubu-tubitak-tarafindan-incelemeye-alindi-2039639>
- ❧ <https://t24.com.tr/haber/koronavirus-e-karsi-zencefilli-cevizli-covid-19-surubu-gelistirildi-saglik-bakanligi-ve-tubitak-inceliyor,1035534>
- ❧ <https://www.yeniakit.com.tr/haber/zencefilli-cevizli-covid-19-surubu-tubitak-incelemeye-aldi-zencefil-nasil-tuketilir-faydalari-nelerdir-1657979.html>

# TÜRKİYE VERİMLİLİK ÖDÜLÜ - 2022

## (594 Şirket arasında 54 Finalist)

